

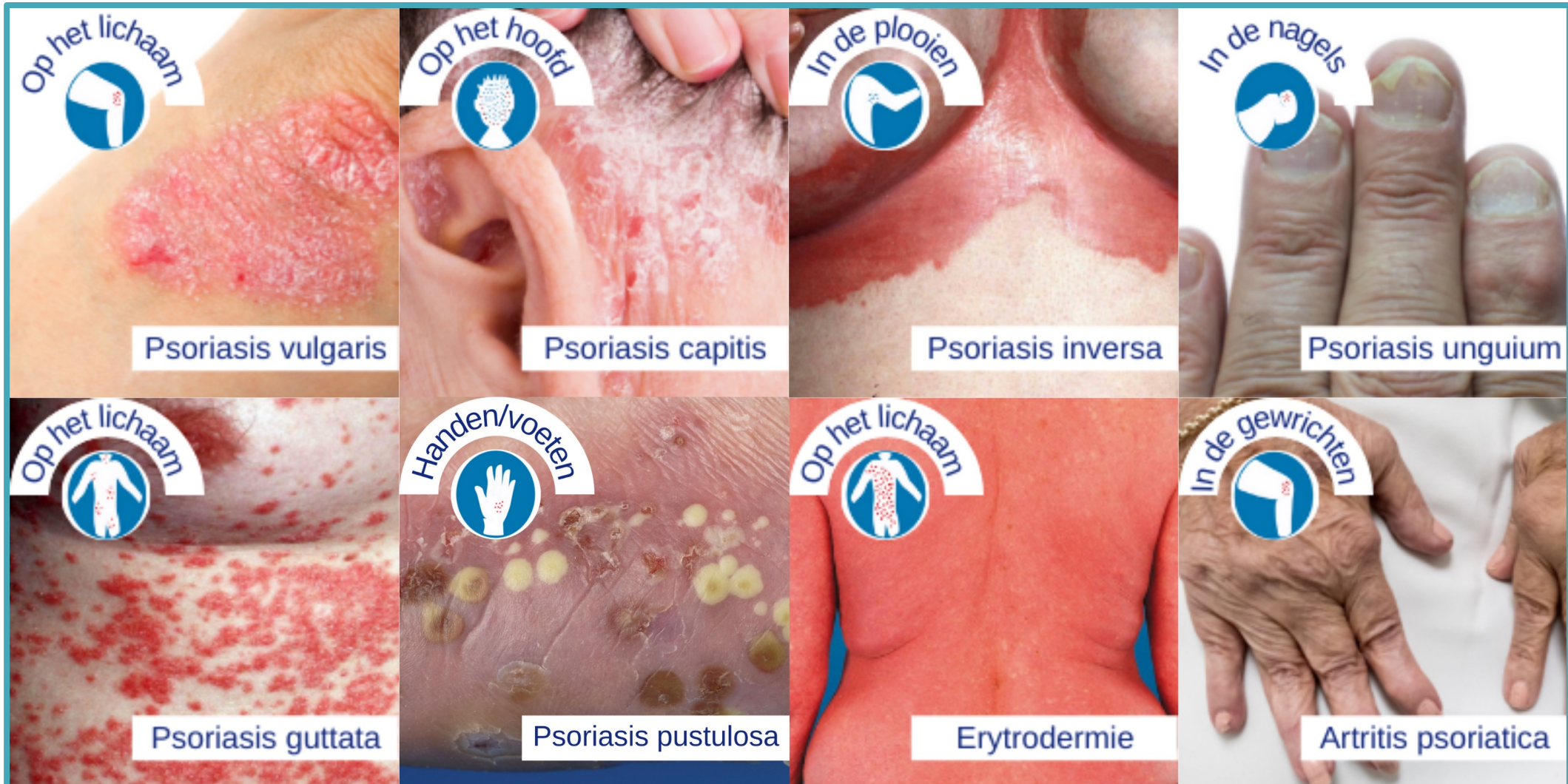
Huidafwijkingen aan de benen en de voeten

Annemie Galimont-Collen
Dermatoloog dermaTeam
Bravis Ziekenhuis, Roosendaal

Inflammatoire dermatosen

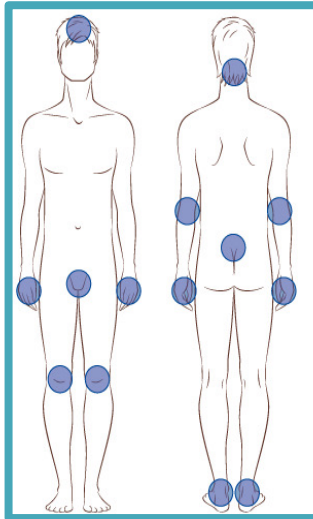
Psoriasis
Eczeem

Psoriasis: de lokalisatie van de huidafwijkingen



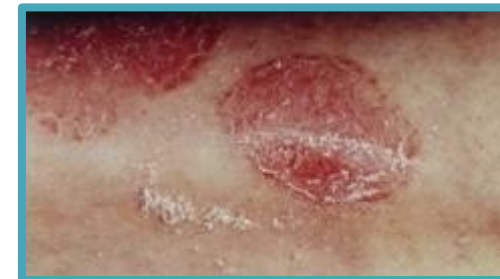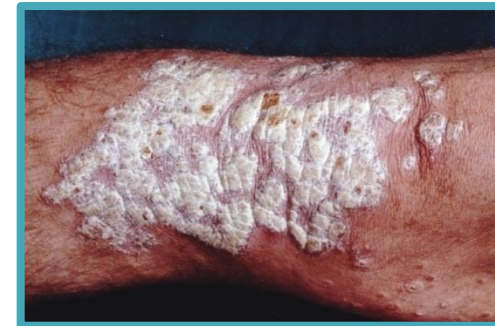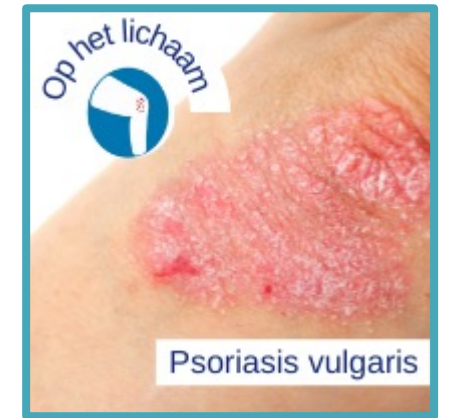Psoriasis vulgaris

- Op het lichaam



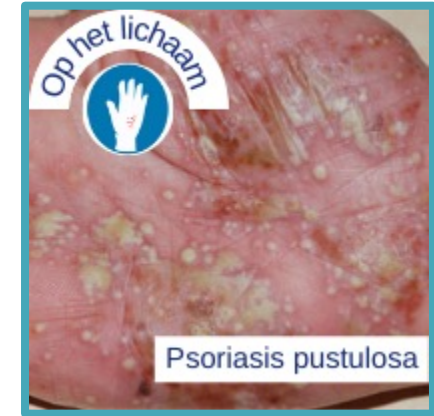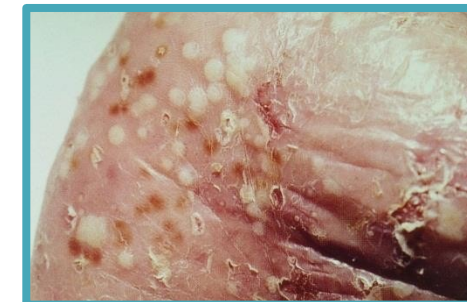
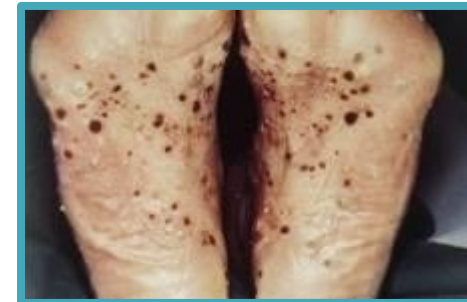- Kenmerken

- Scherp begrensde rode, schilferende

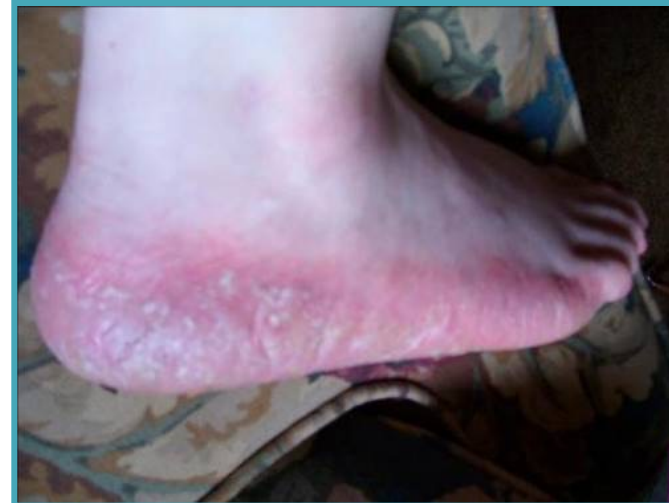
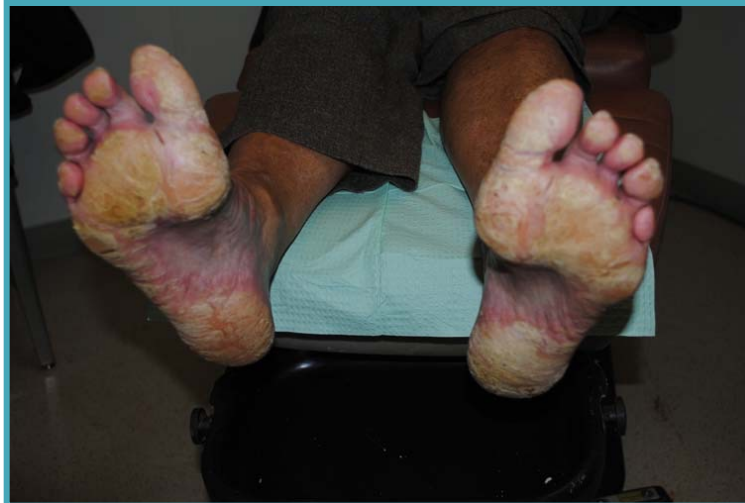
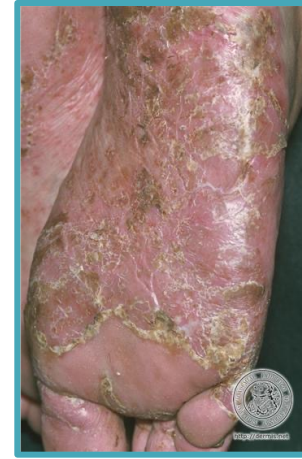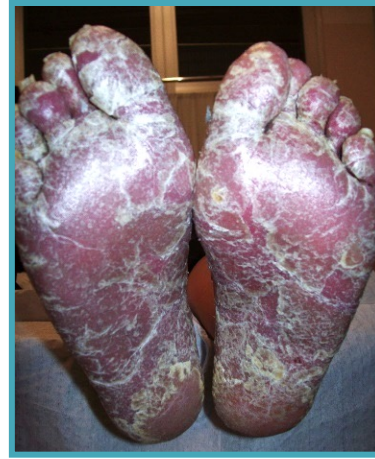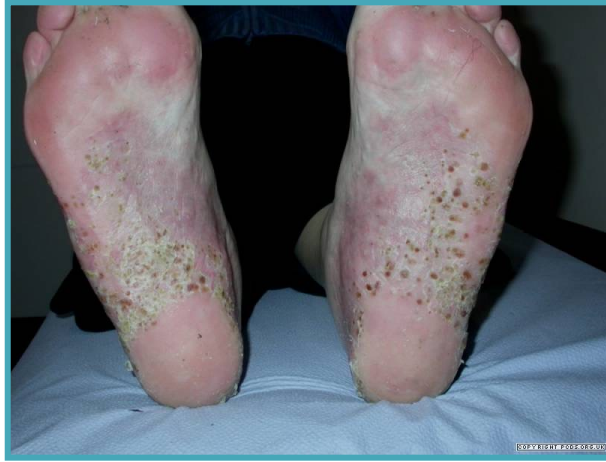Andrews Barber

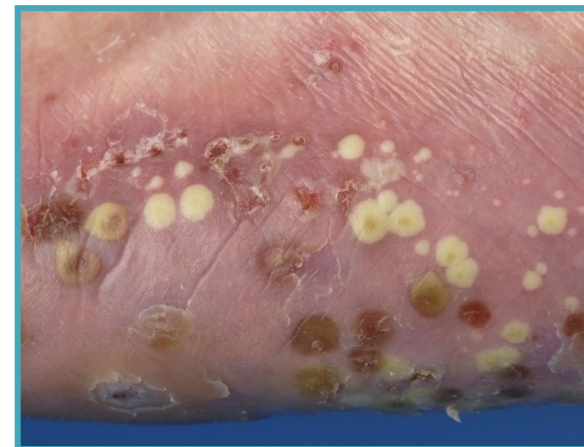
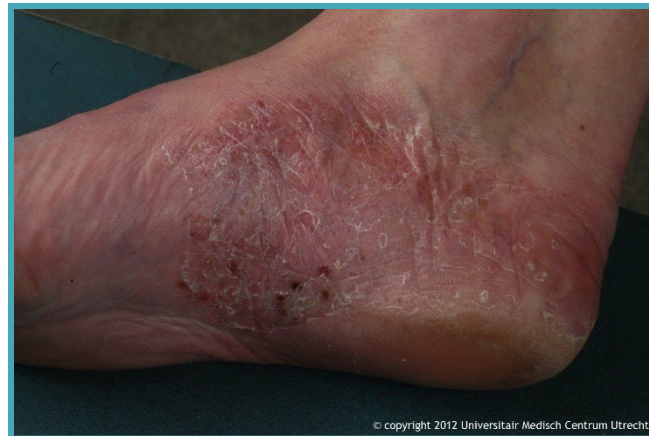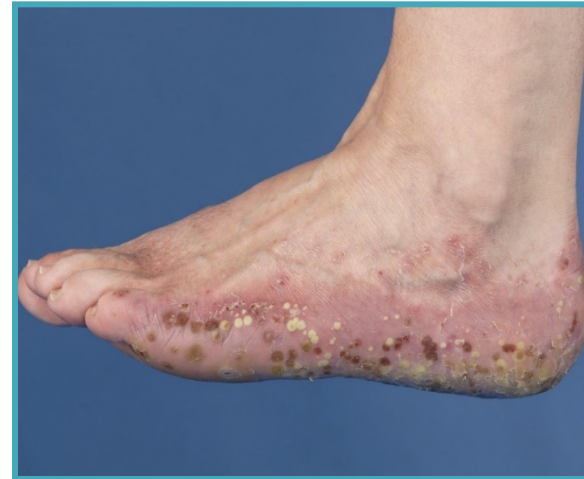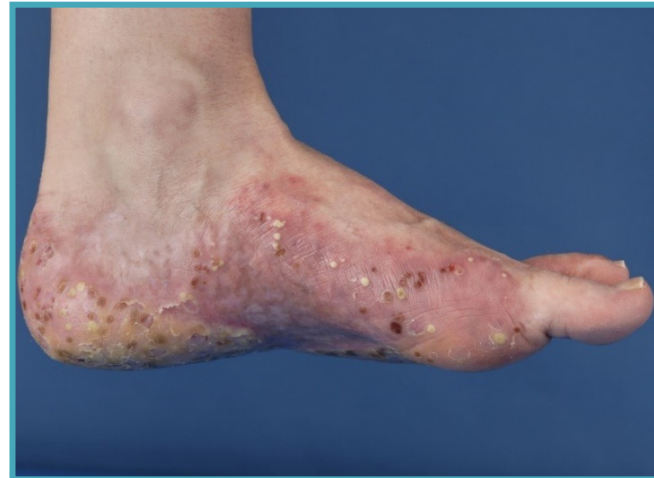- Psoriasis op handpalmen en voetzolen
 - Palma = handpalm
 - Planta = voetzool
 - Voornamelijk gezien bij rokers
- Kenmerken
 - Kleine met steriele pus gevulde blaasjes op handen of voeten



Psoriasis



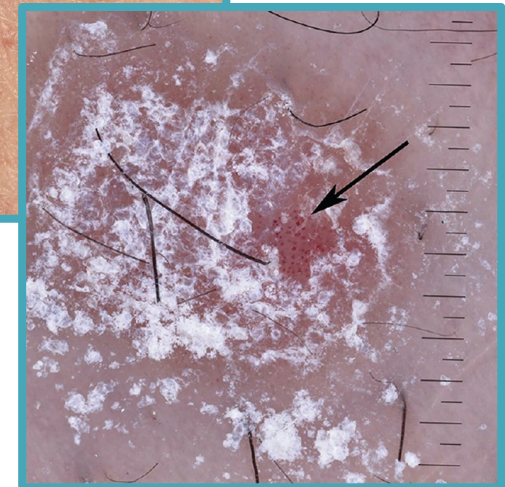
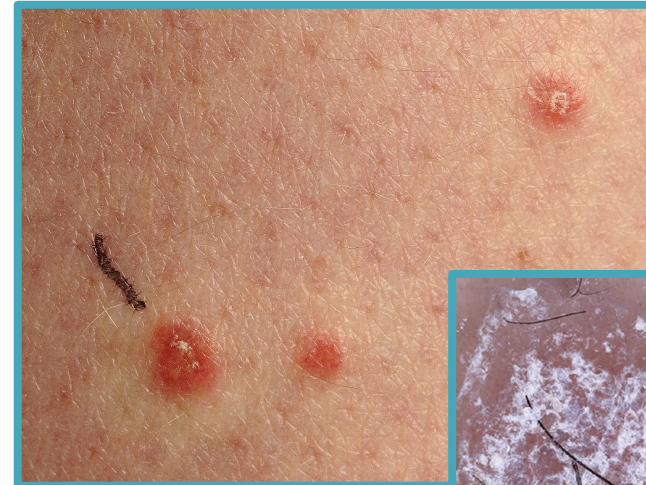Andrews Barber



© copyright 2012 Universitair Medisch Centrum Utrecht

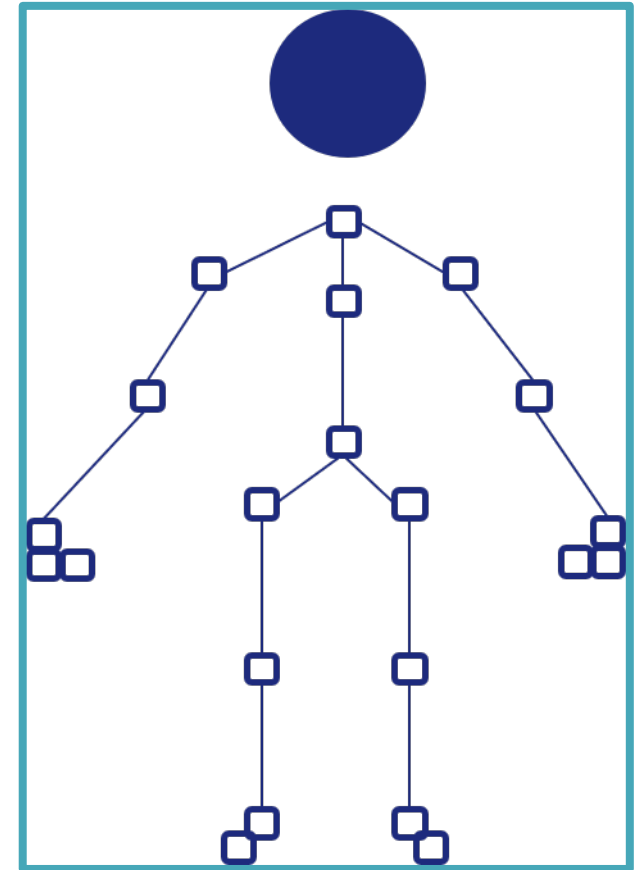
De diagnose

- Klinische diagnose
 - Er zijn 2 typische kenmerken
 - Het kaarsvetfenomeen
 - Het teken van Auspitz
- In geval van twijfel
 - Biopsie
 - Kweek



Vragenlijst artritis

- Vink in de tekening de gewrichten aan die ongemak hebben bezorgd, dit wil zeggen stijve, gezwollen of pijnlijke gewrichten





Medicatie



Sterk werkende dermatocorticosteroiden
UV-therapie



Dermatocorticosteroiden, Vitamine D preparaten, teer
ditranol, TIMP, teer



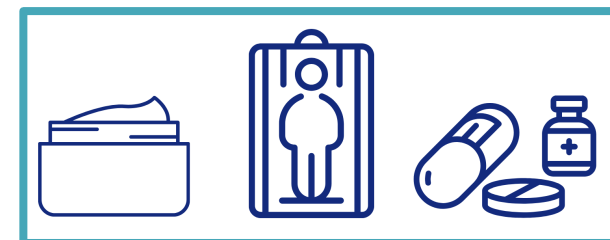
Huidverzorging, douche adviezen, basis zalven

Begeleiding



Keuze voor behandeling

- Lokale therapie
- Smallspectrum UV-B
- Systemische therapie
 - Medicatie
 - Biologicals en/of apremilast
 - Matig-ernstig psoriasis
 - Falen/intolerantie of contra-indicatie voor
 - UV
 - Medicatie
- Overwegen om af te wijken van bovenstaand
 - Hoge ziekteactiviteit
 - Contra-indicaties
 - Ongunstige beloop



Inflammatoire dermatosen

Psoriasis

Eczeem

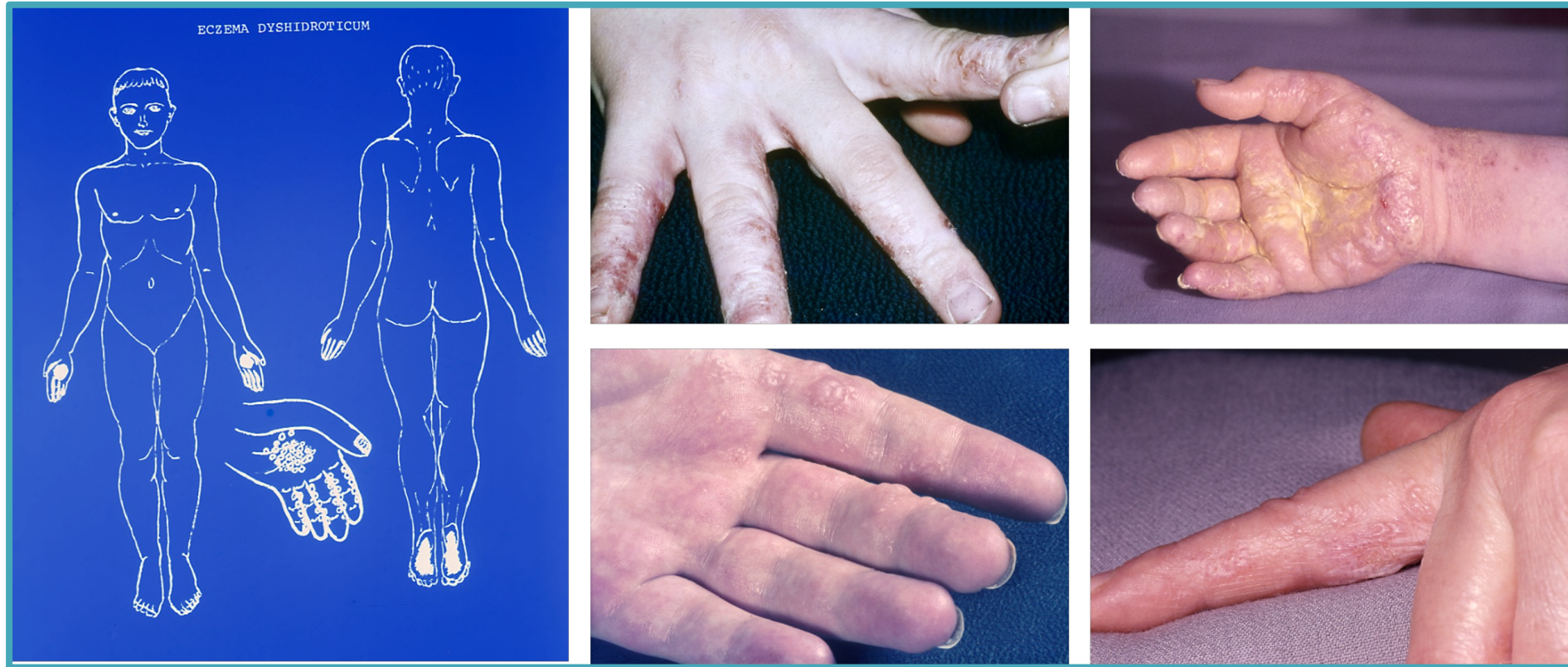Eczeem

- Huidaandoening die gepaard gaat met rode jeukende afwijkingen en/of blaasjes
- Verschillende oorzaken
 - Familiaal (atopie)
 - Uitdroging van de huid
 - Contactallergie
 - Chronisch veneuze insufficiëntie

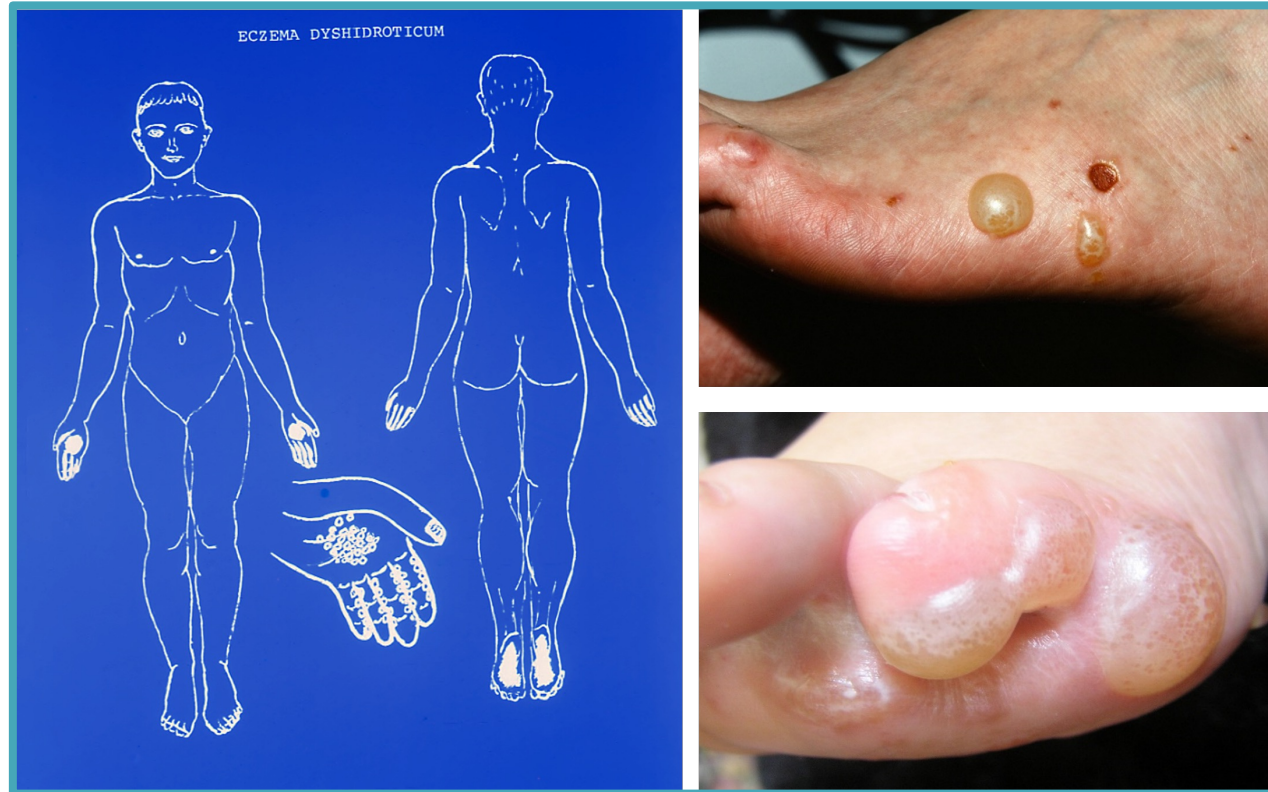
Eczeem

- **Verschillende vormen**
 - Atopische eczeem
 - Eczema dyshidroticum
 - Eczema hypostaticum
 - Neurodermitis circumscripta
 - Contactallergische eczeem

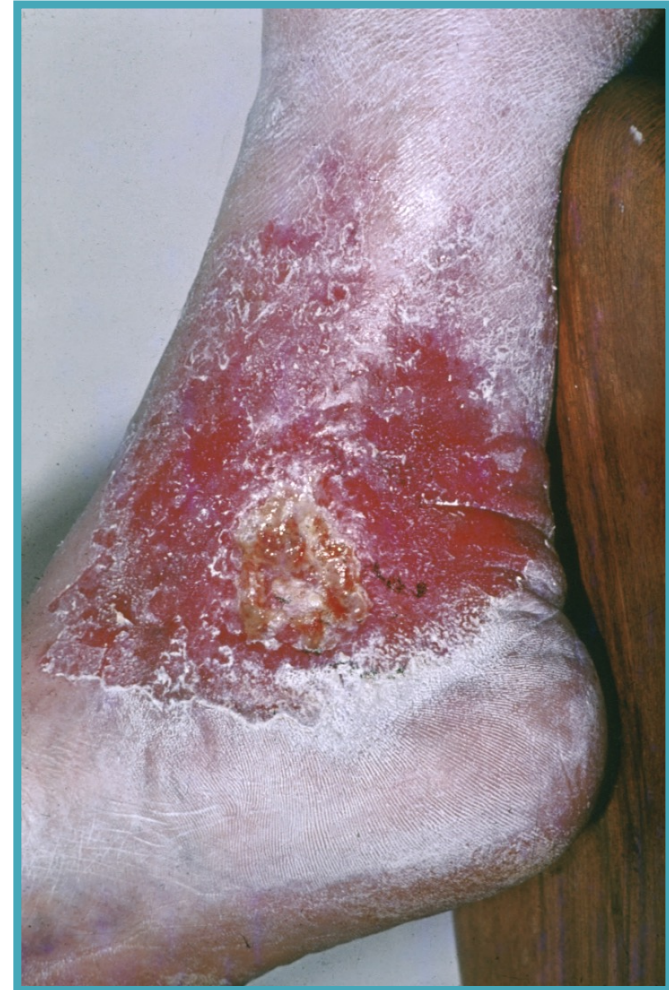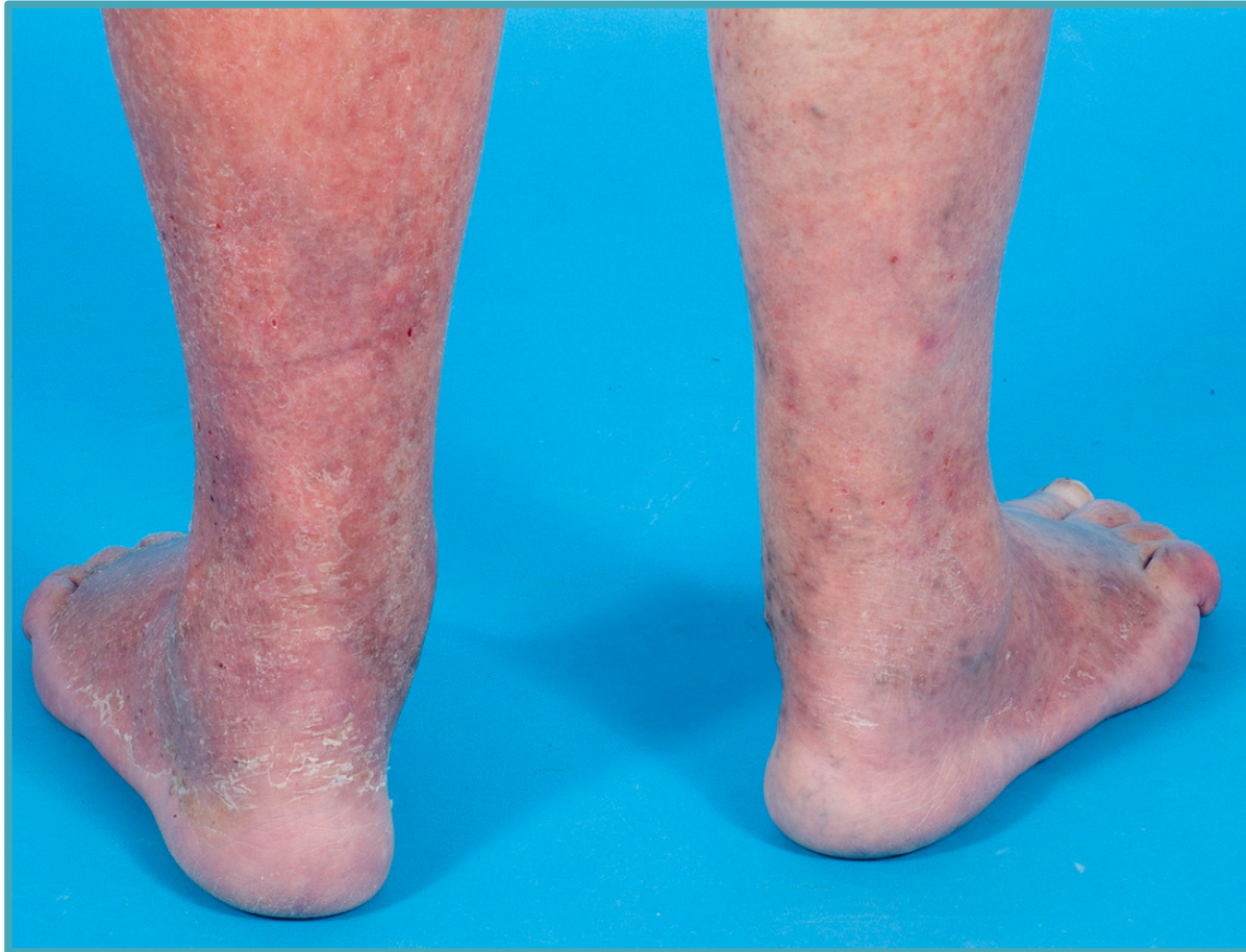Eczema dyshidroticum



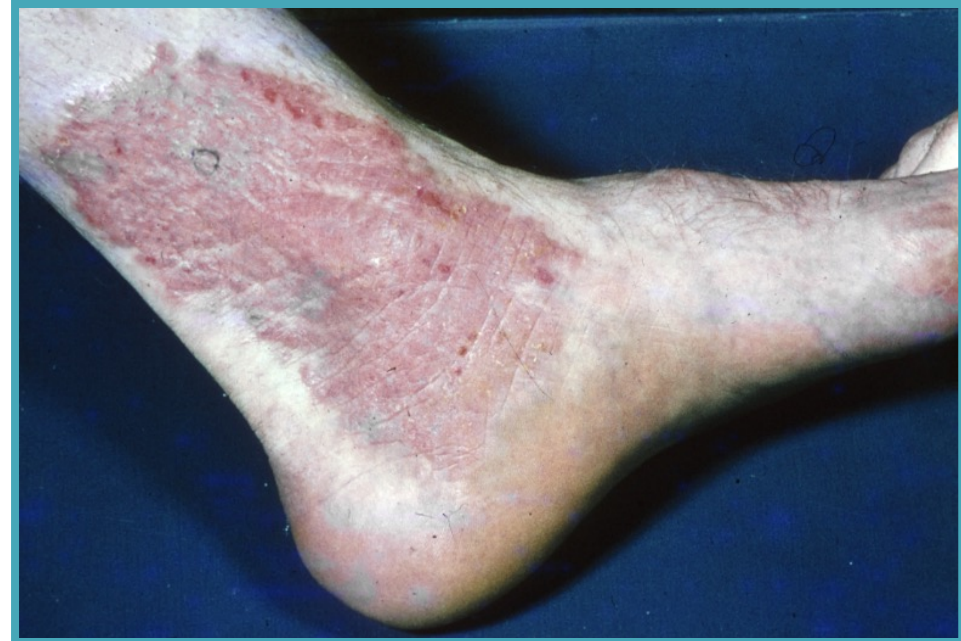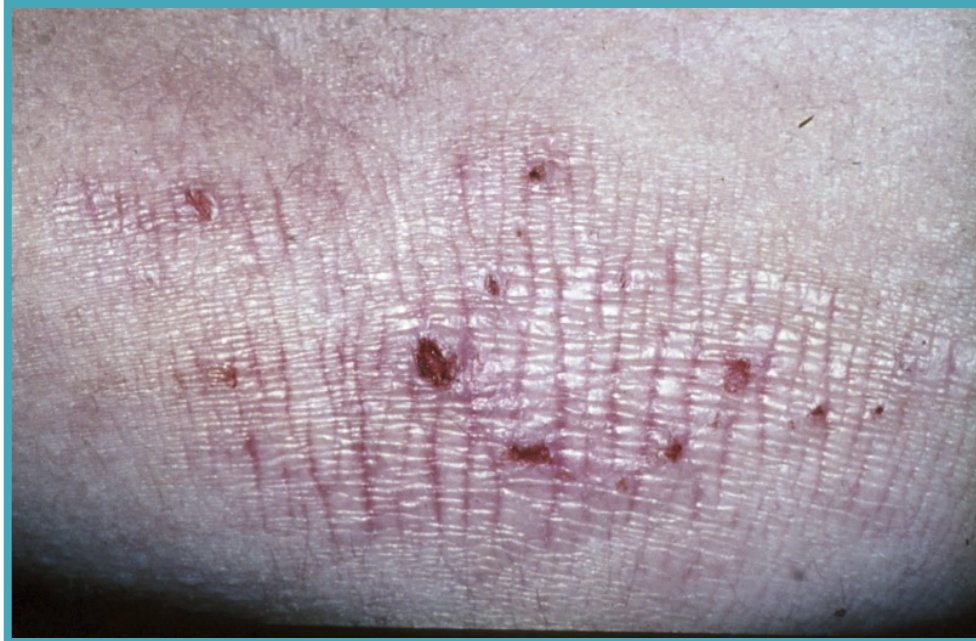
Eczema dyshidroticum



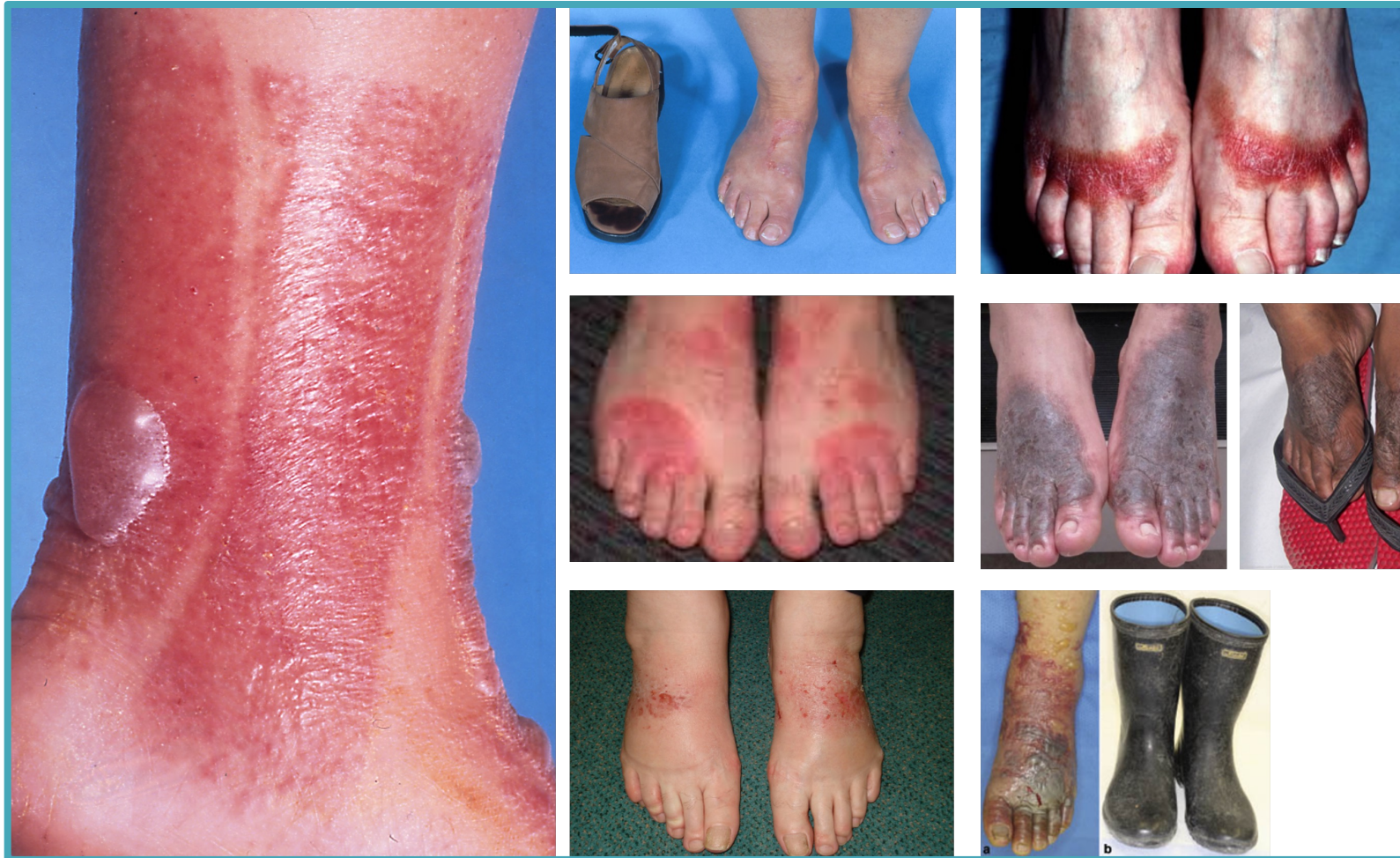Eczema hypostaticum



Neurodermitis circumscripta



Contactallergisch eczeem





Medicatie



Sterk werkende dermatocorticosteroiden
UV-therapie



Dermatocorticosteroiden, Vitamine D preparaten, teer
ditranol, TIMP, teer



Huidverzorging, douche adviezen, basis zalven

Begeleiding



Dermatocorticosteroiden

- De drie belangrijkste effecten
 1. De remming van de ontstekingsreactie (anti-inflammatoire werking)
 2. De remming van de celdeling (antiproliferatieve werking)
 3. Vasoconstrictie
- Een symptomatische verbetering bij een groot aantal dermatosen
 - De ontstekingsverschijnselen verdwijnen of verminderen
 - Jeuk als bijverschijnsel van de ontsteking wordt door dermatocorticosteroiden sterk verminderd

Dermatocorticosteroiden: classificatie

Klasse 1	Klasse 2
Hydrocortison acetaat 1%	Clobetason butyraat 0,05% Flumetason pivalaat 0,02% Hydrocortison butyraat 0,1% Triamcinolon acetonide 0,1% crème

Klasse 3	Klasse 4
Triamcinolon acetonide 0,1% zalf Betamethason dipropionaat 0,05% Betamethason valeraat 0,1% Desoximetason 0,25% Fluticason propionaat 0,005% (zalf) Fluticason propionaat 0,05% (crème) Momethason furoaat 0,1%	Clobetasol propionaat 0,05%

Dermatocorticosteroïden: de keuze

- De toe te passen klasse dermatocorticosteroïden op bepaalde lokalisaties is bekend

Lokalisatie	Klasse
Romp, armen, benen, handen, voeten	1,2,3
Gelaat, oksels, liezen en genitalia	1,2
Schedel	2,3
Hals en oren	1,2,3
Oogleden	1,2

Dermatocorticosteroïden: de maximale hoeveelheden

- De maximaal te gebruiken hoeveelheden dermatocorticosteroïden per week bij langdurig gebruik

Leeftijd	Klasse 1	Klasse 2	Klasse 3	Klasse 4
< 2 jaar	30 gr	30 gr	Crisis	Niet
> 2 jaar	60 gr	60 gr	50 gr	Niet
Volwassene	Geen	100 gr	100 gr	50 gr

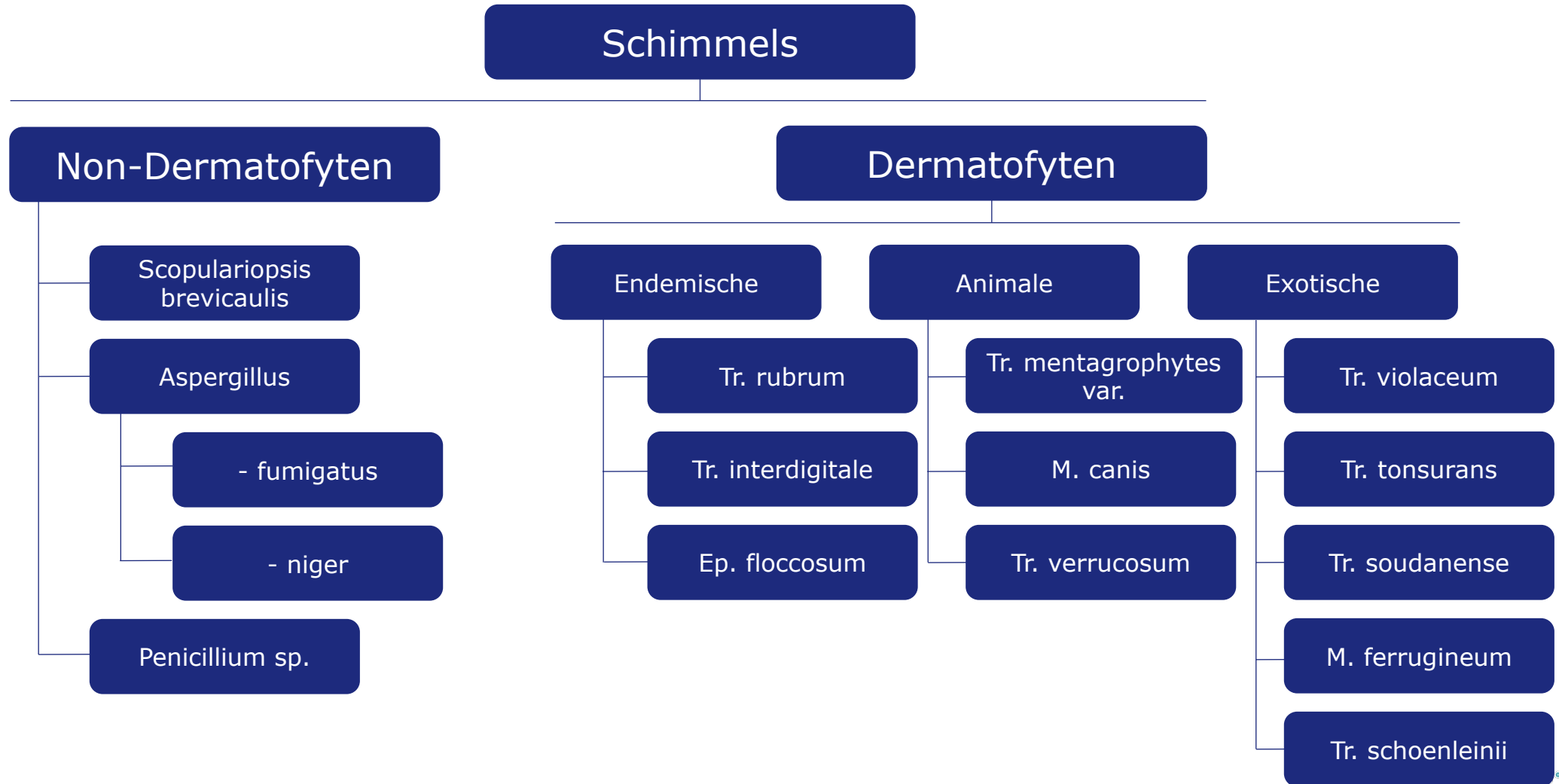
Dermatocorticosteroïden: systemische bijwerkingen

	Klasse 1	Klasse 2	Klasse 3	Klasse 4
< 2 jaar	100 gr/week	30-60 gr/week	30 gr/week	12 gr/week
2-10 jaar	150 gr/week	75 gr/week	30-60 gr/week	25 gr/week
Volwassenen	200 gr/week	100 gr/week	100 gr/week	50 gr/week

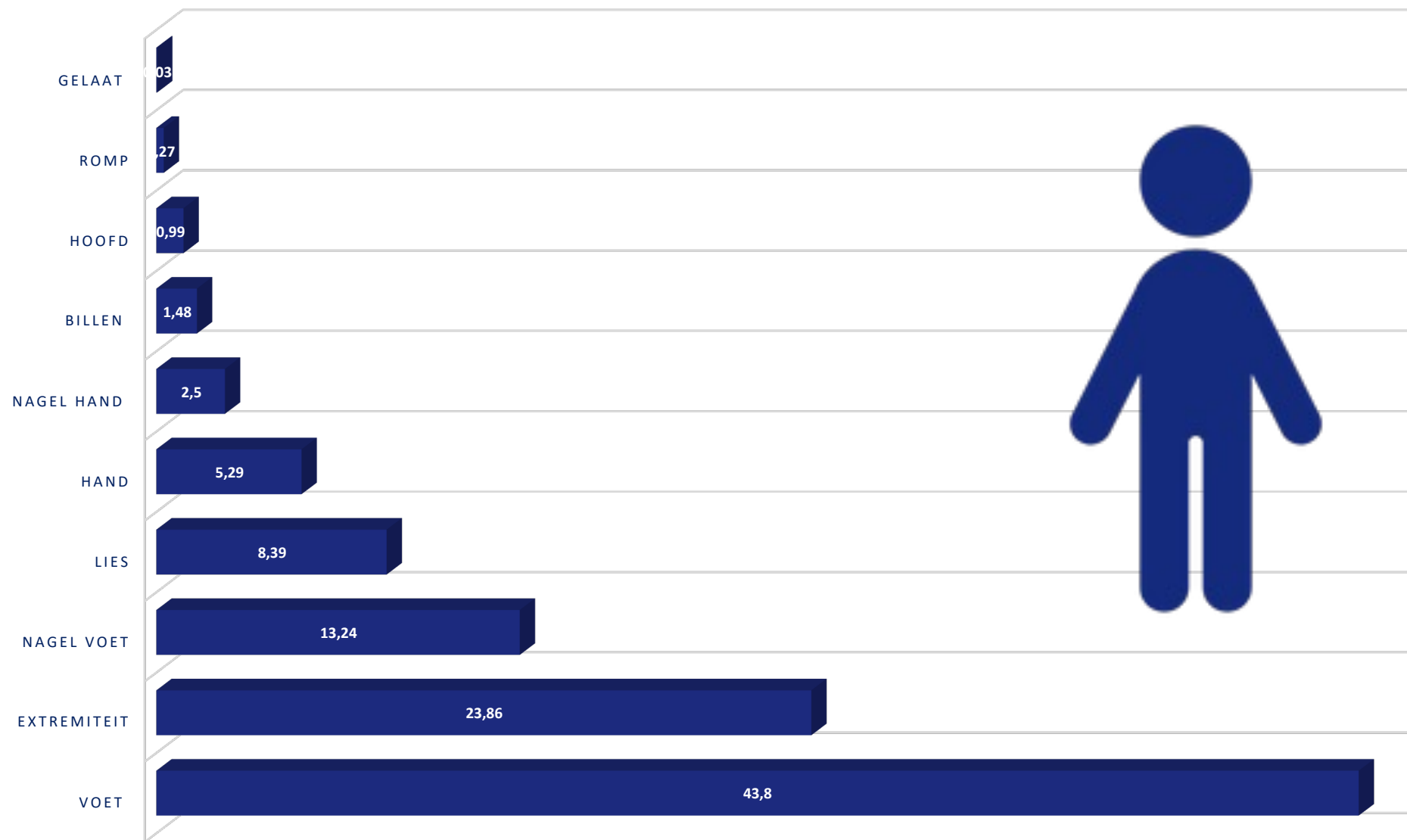
Infecties

Schimmel
Bulleuze erysipelas
Scabiës

Schimmelinfecties

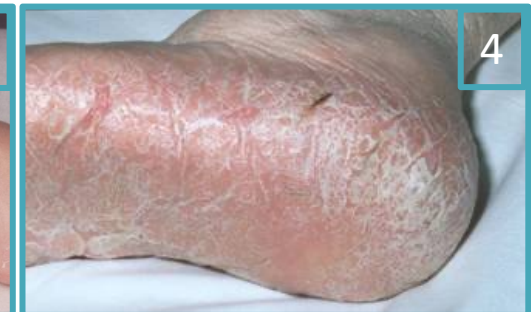
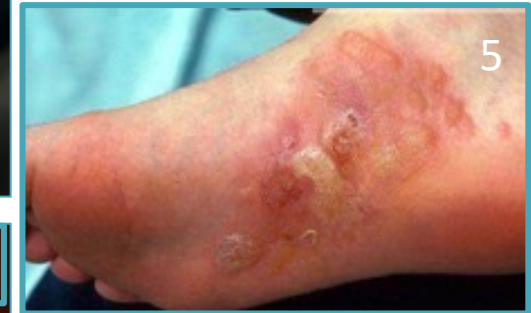
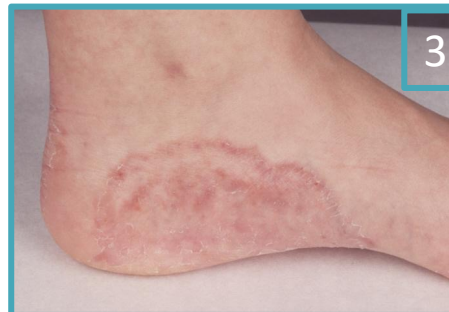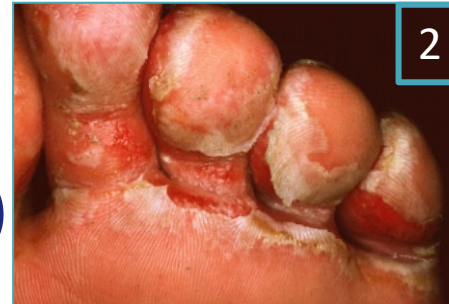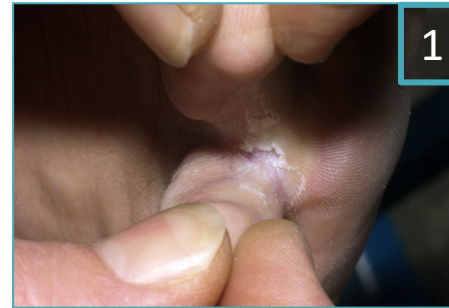Dermatomycosen



Tinea pedis

- Tinea pedis interdigitalis (1)
- Ulcererende tinea pedis (2)
- Tinea plantaris
 - Voetzool-voetrand type (3)
 - Mocassin type (4)
- Inflammatoire tinea pedis (5)

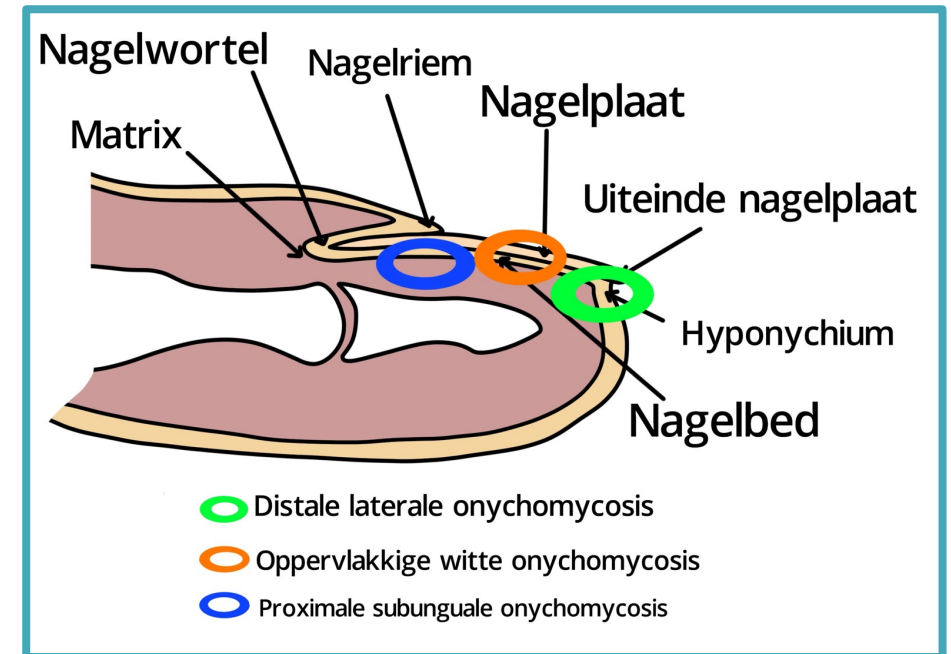


Overzicht tinea pedis

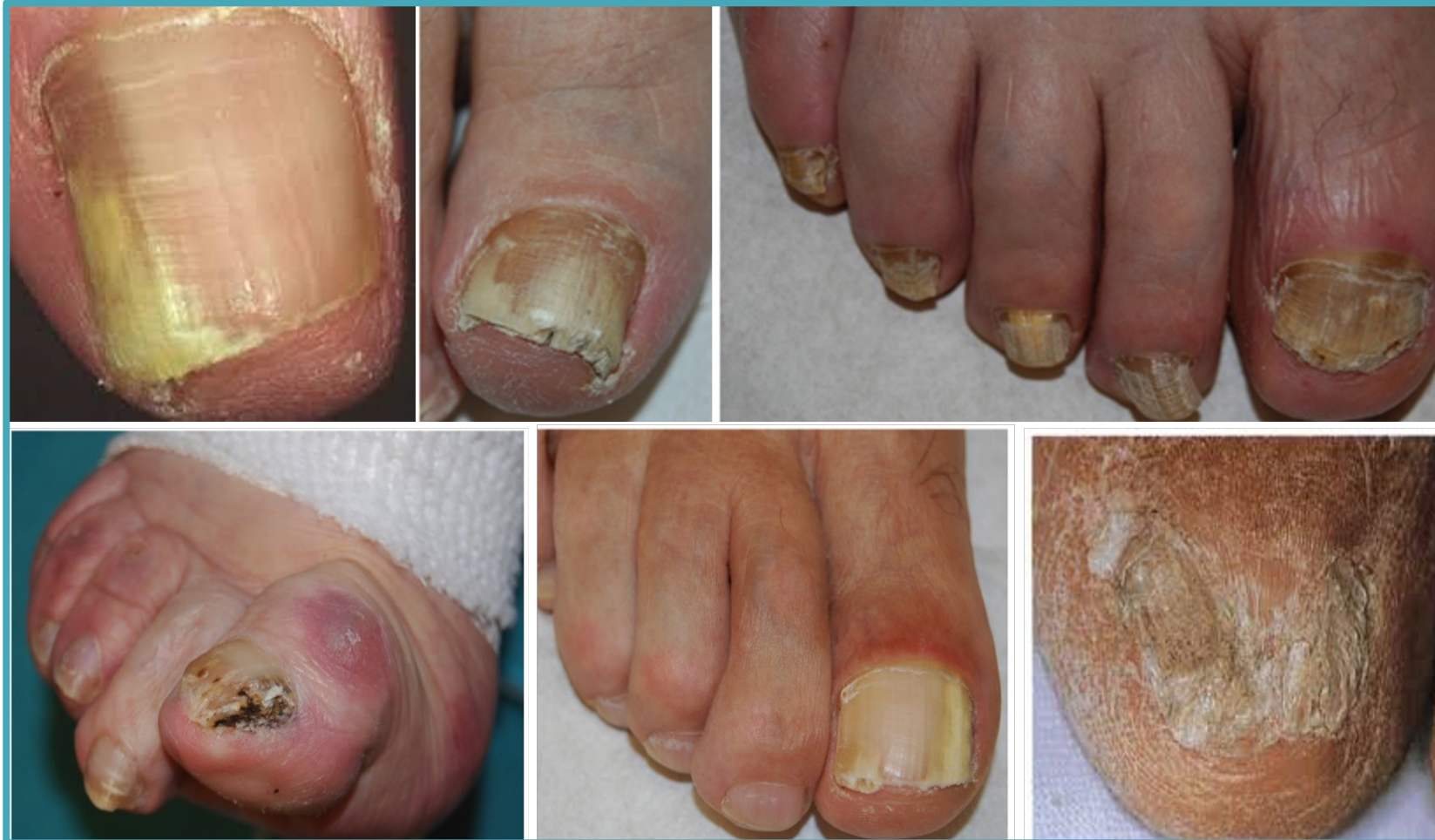Overzicht van de schimmelinfecties aan de voeten		
Type infectie	Klinisch beeld	Verwekkers
Tinea pedis interdigitalis	Maceratie tussen de tenen	T. rubrum, T. interdigitale, E. floccosum
Ulcererende tinea pedis	Ulceraties tussen de tenen	T. interdigitale
Tinea pedis plantaris, de voetzool-voetrand vorm	Erythematosquameuze afwijkingen en blaasjes	T. rubrum, T. interdigitale, E. floccosum
Tinea pedis plantaris, mocassin type	Erythematosquameuze afwijkingen, eelt	T. rubrum, T. interdigitale
Inflammatoire tinea pedis	Blaasjes en blaren	T. interdigitale, T. rubrum

Kliniek

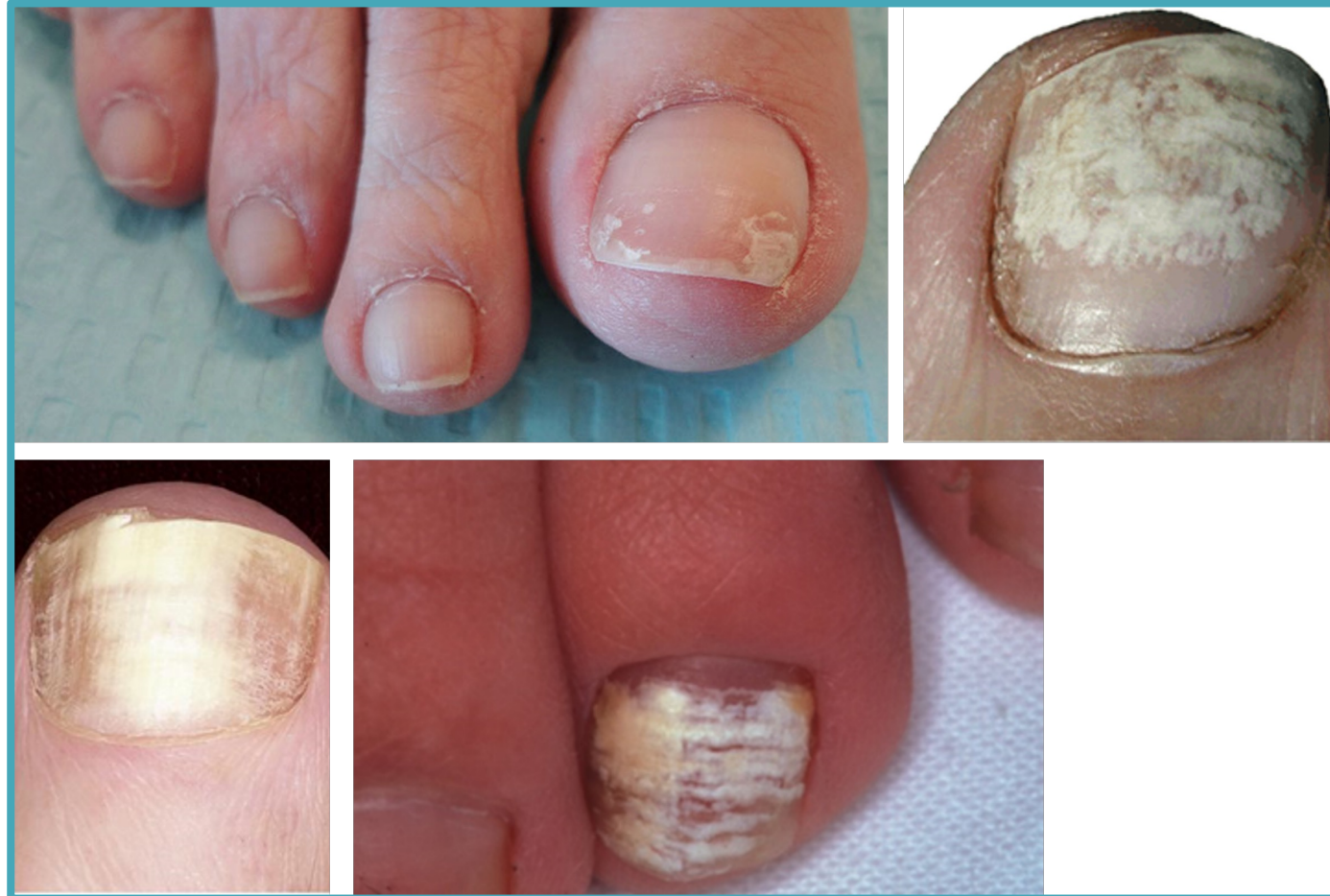Invasieroute	Klinisch beeld
De laterale nagelwal (de zijkant)	Distale en laterale subunguale onychomycose
De distale nagelplaat (het vrije uiteinde)	Distale en laterale subunguale onychomycose
De proximale nagelwal	Proximale subunguale onychomycose
Via de bovenzijde van de nagelplaat	Oppervlakkige witte onychomycose



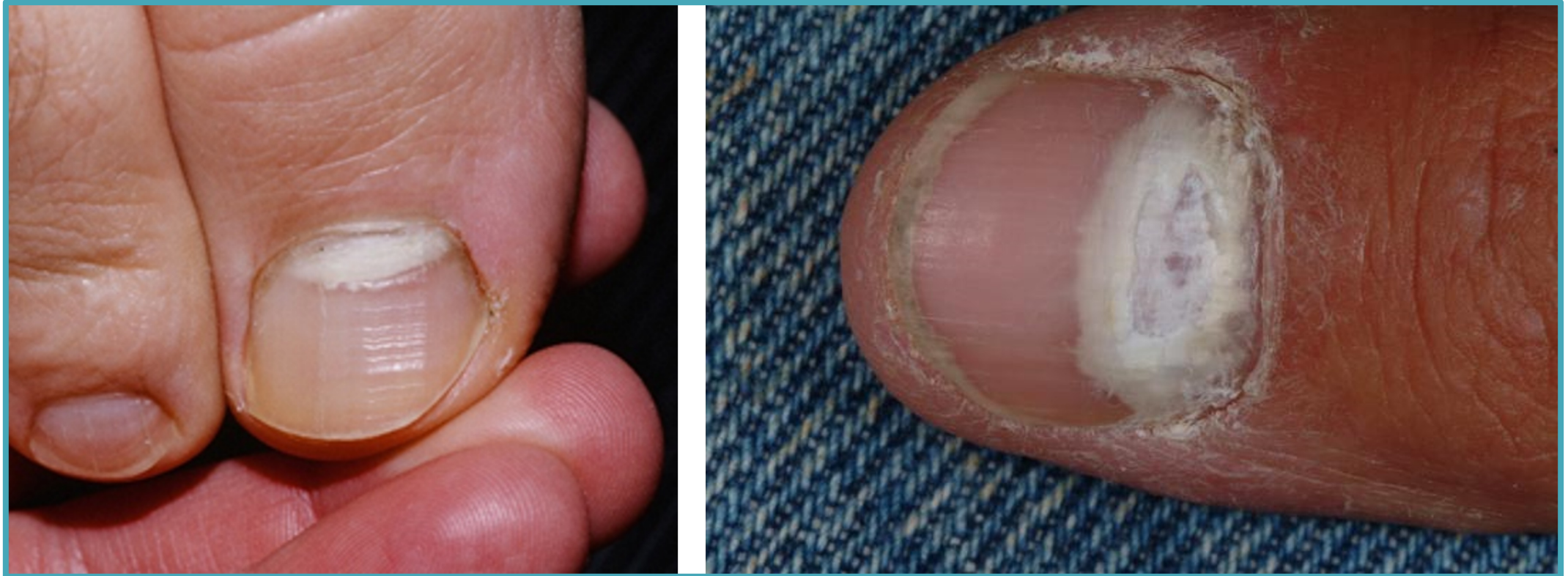Distale en laterale subunguale onychomycose



Oppervlakkige witte onychomycose



Proximale subunguale onychomycose



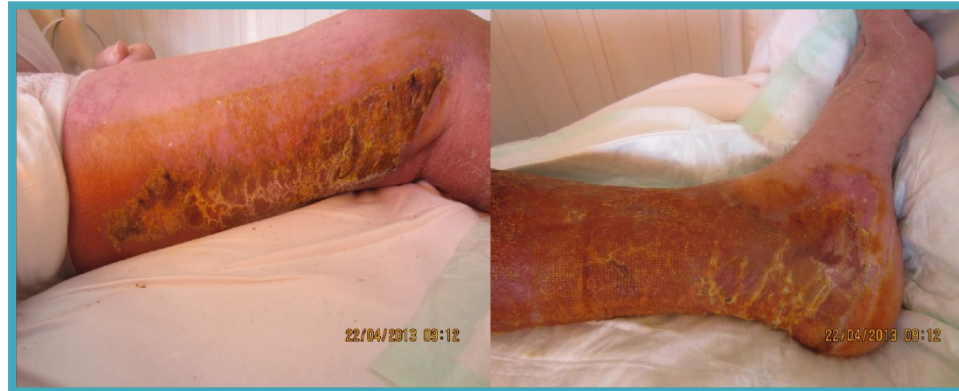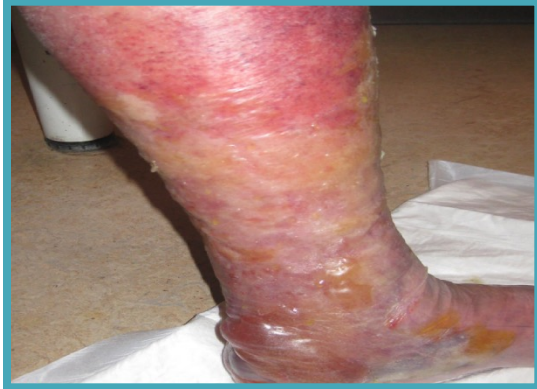Overzicht

Naam	Klinisch beeld	Verwekker
Distale en laterale subunguale onychomycose	Zijkanten en uiteinden van de nagel	T. rubrum, T. interdigitale C. Albicans, C. parapsilosis
Oppervlakkige witte onychomycose	Witte vlekken in het bovenste gedeelte van de nagel	T. interdigitale, T. rubrum
Proximale subunguale onychomycose	Wit vanuit de proximale nagelrand	T. rubrum

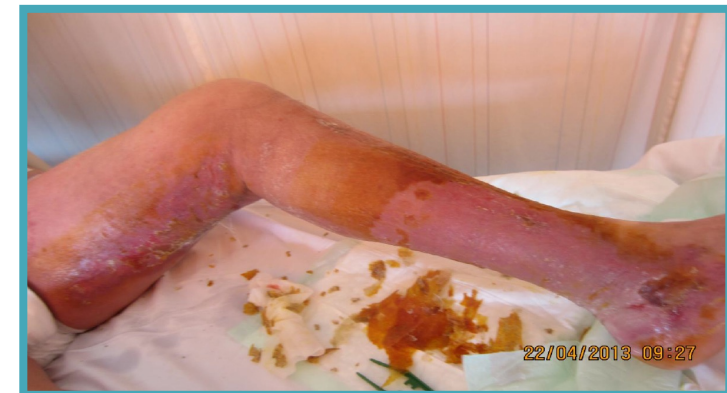Infecties

Schimmel
Bulleuze erysipelas
Scabiës

Bulleuze erysipelas



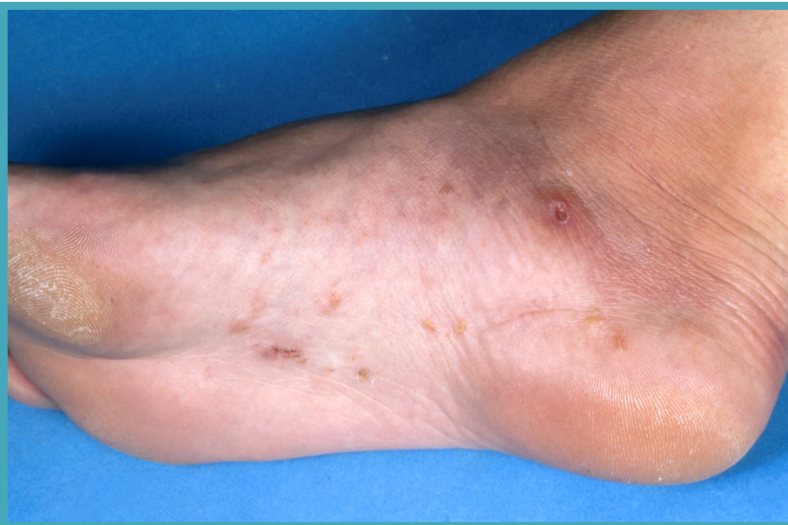
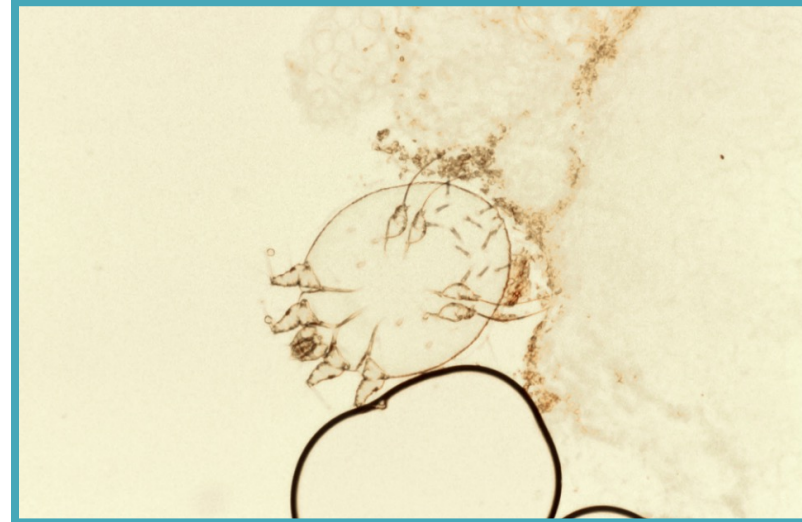
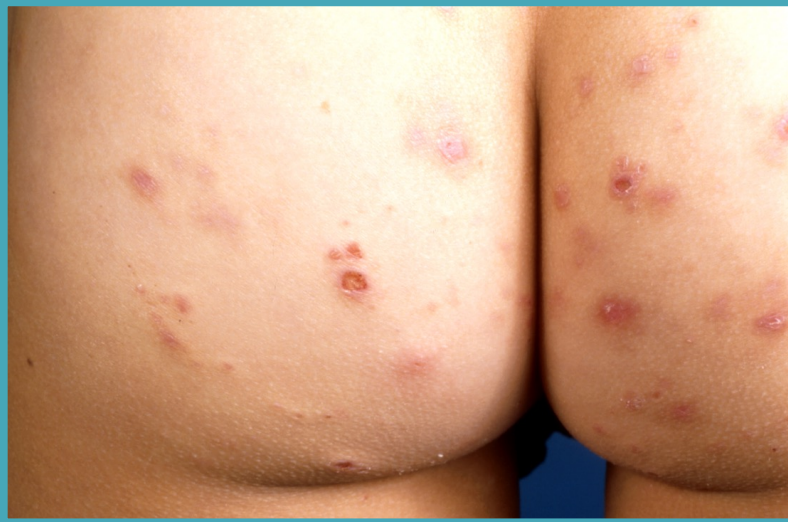- Indrogen van de blaren:
 - povidonjodium gazen
 - Zink-preparaten



Infecties

Schimmel
Bulleuze erysipelas
Scabiës

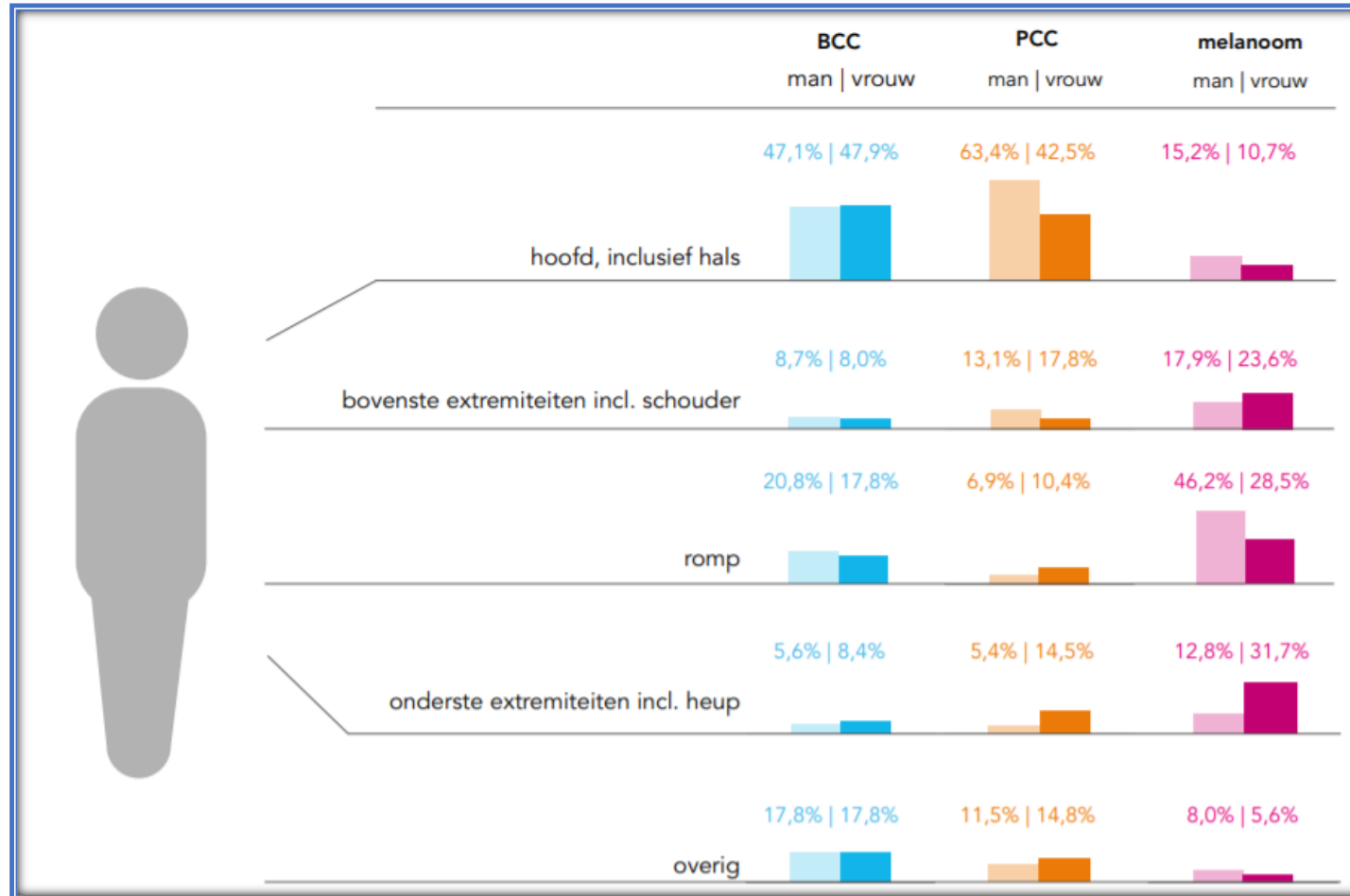
Scabies



- lineair, iets verheven, mm-lange gangetjes
- vaak ook vesikels / pustels
- jeuk vooral s' nachts

Huidkanker en voorstadia

Aantallen huidkanker Nederland

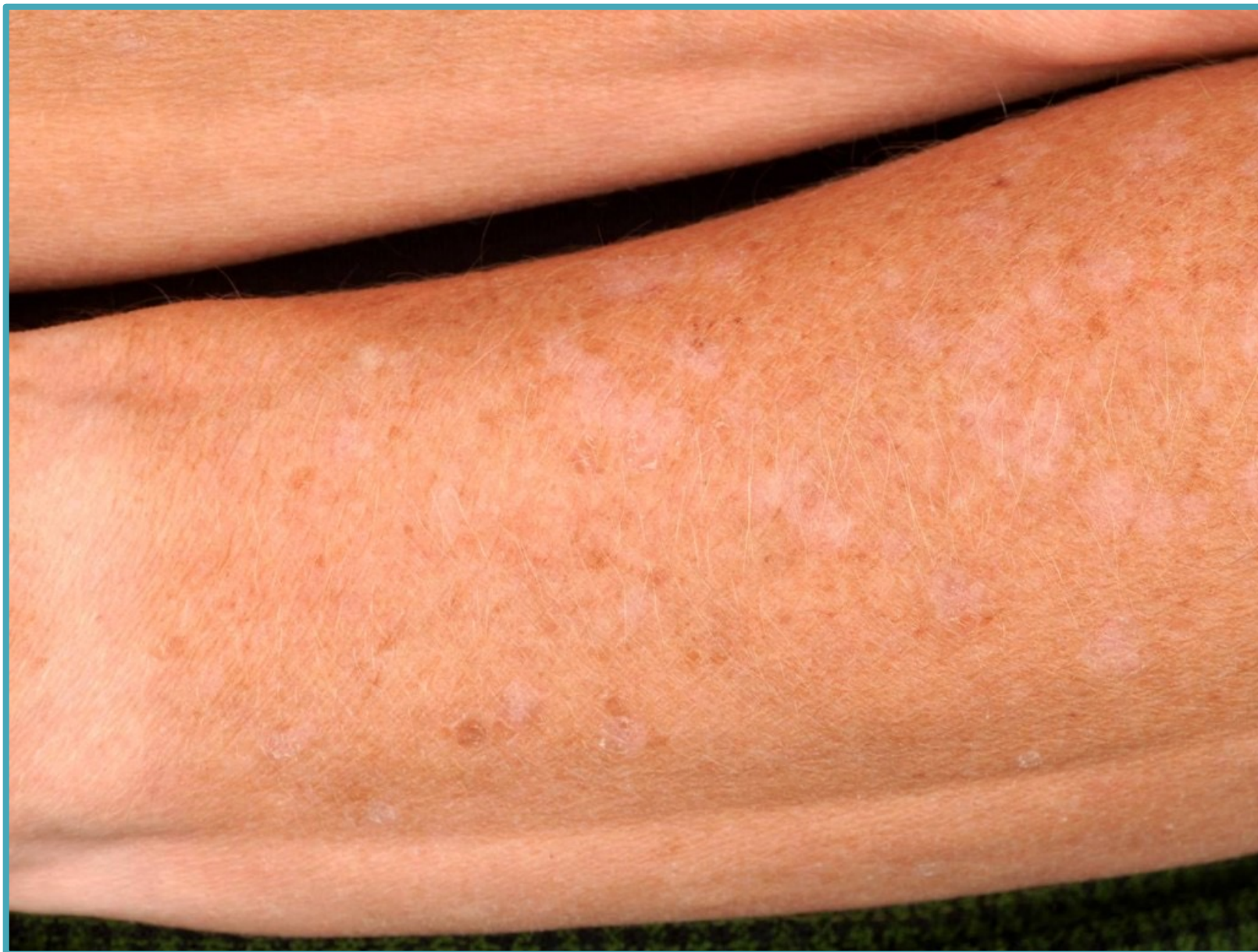

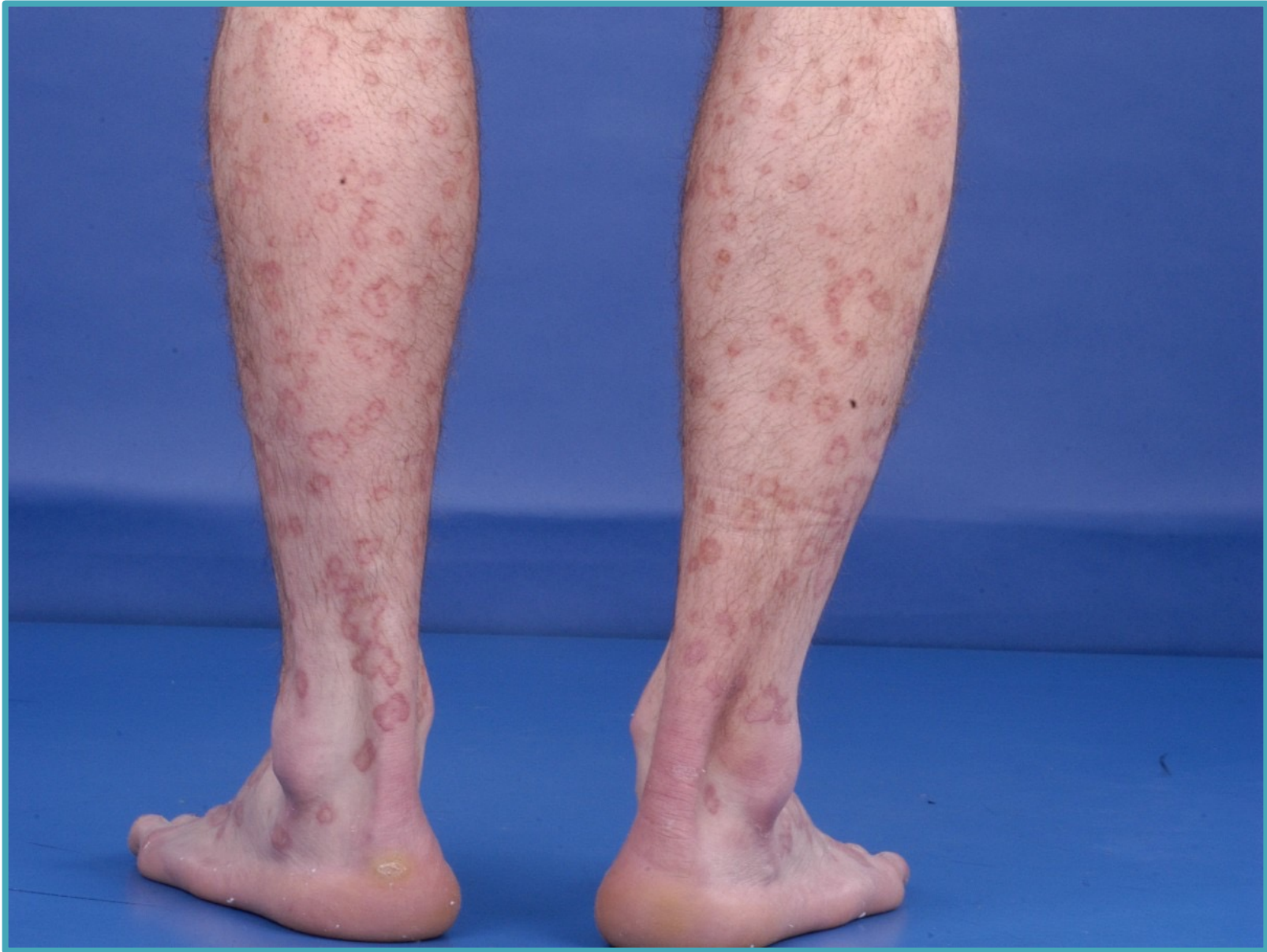Aantallen huidkanker

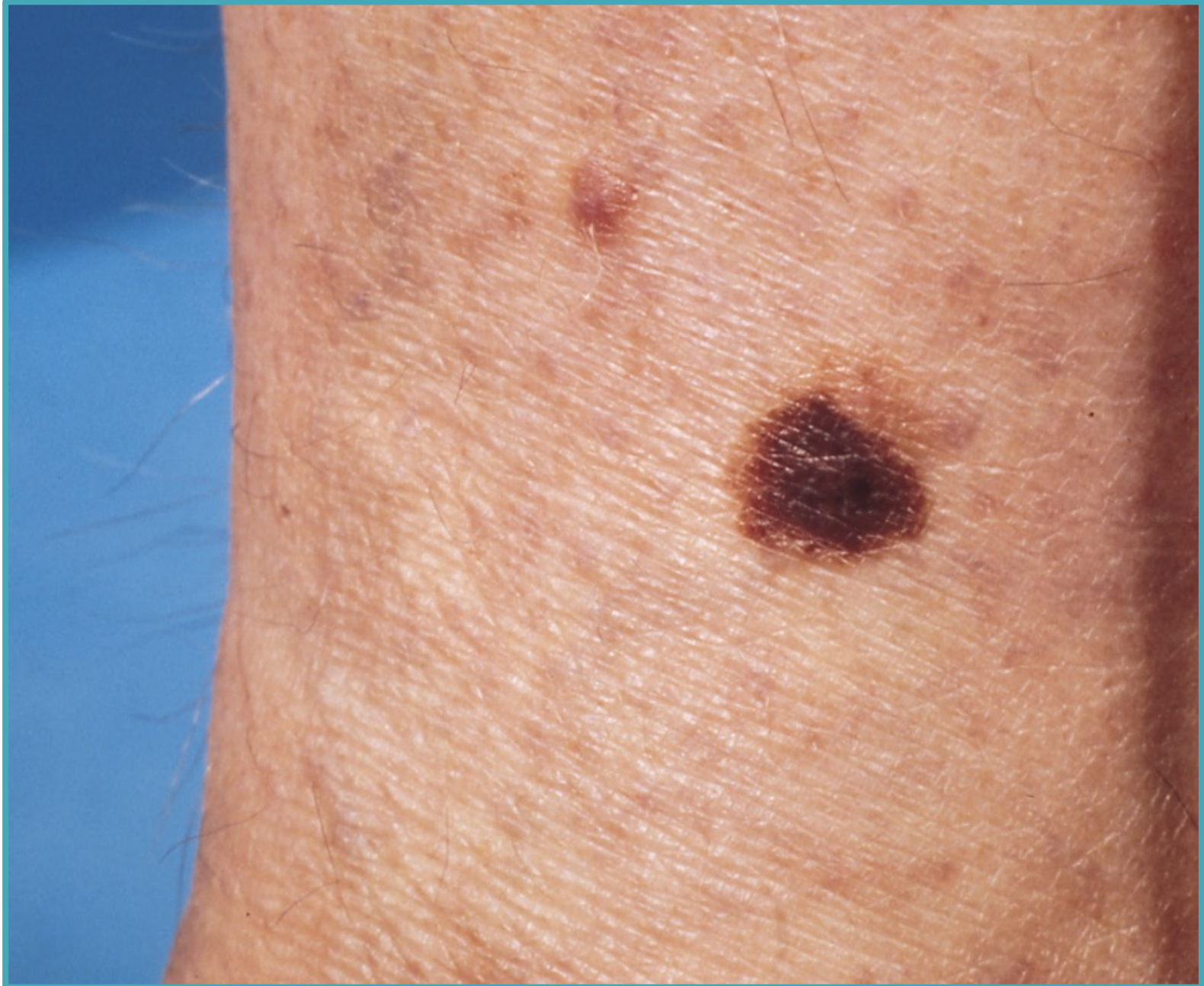
- > Huidkanker is de **meest voorkomende** soort kanker in Nederland en België
- > Per jaar worden er **>80.000** nieuwe gevallen van huidkanker ontdekt
 - ✓ Het aantal huidkankerpatiënten stijgt nog steeds ieder jaar
 - ✓ 1 op de 6 Nederlanders krijgt een vorm van huidkanker
- > Ieder jaar **sterven er 800** mensen aan huidkanker (metastasen melanomen)

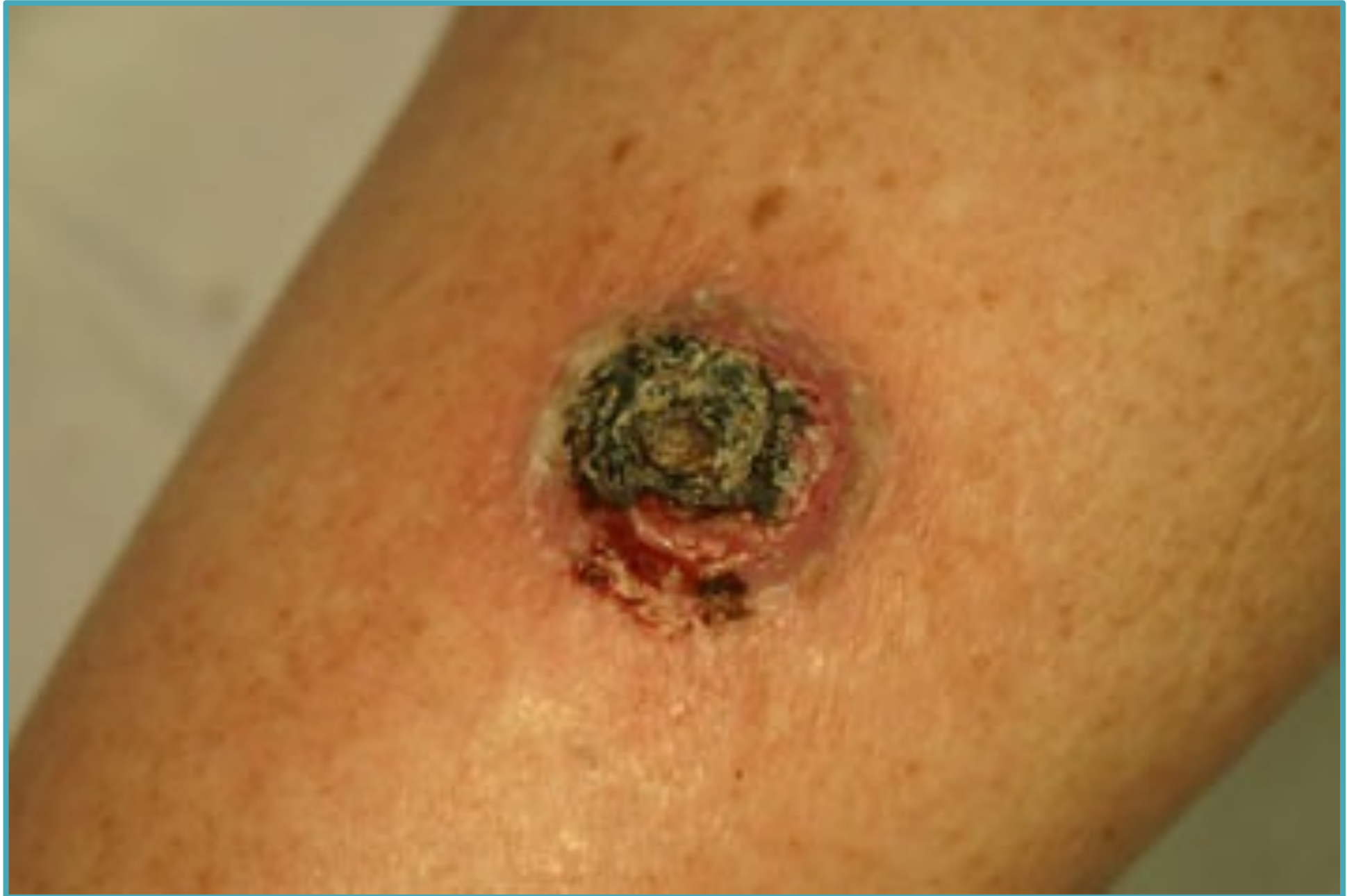Voorloperstadia van huidkanker

- > Het aantal mensen met een voorstadium van huidkanker neemt toe (pre-maligne huidafwijkingen) genoemd
- > De voorstadia van het plaveiselcelcarcinoom zijn
 - ✓ Actinische keratose
 - ✓ Morbus Bowen
- > De voorstadia van het melanoom zijn
 - ✓ Melanoma in situ
 - ✓ Lentigo maligna












Huidkanker – melanoom



Superficieel spreidend melanoom: 70%



Nodulair melanoom: 15%



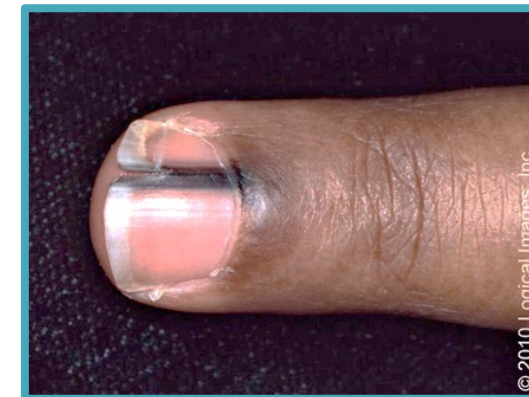
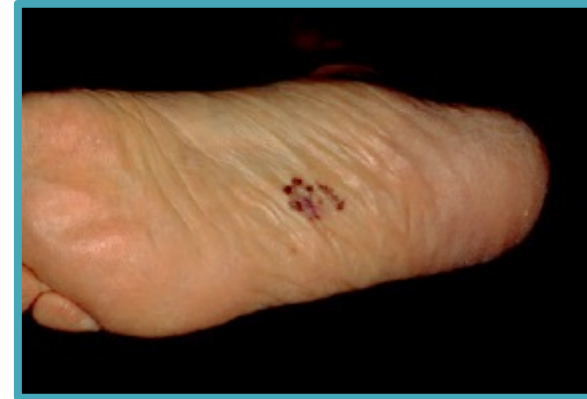Acrolentiginous melanoom: 5%

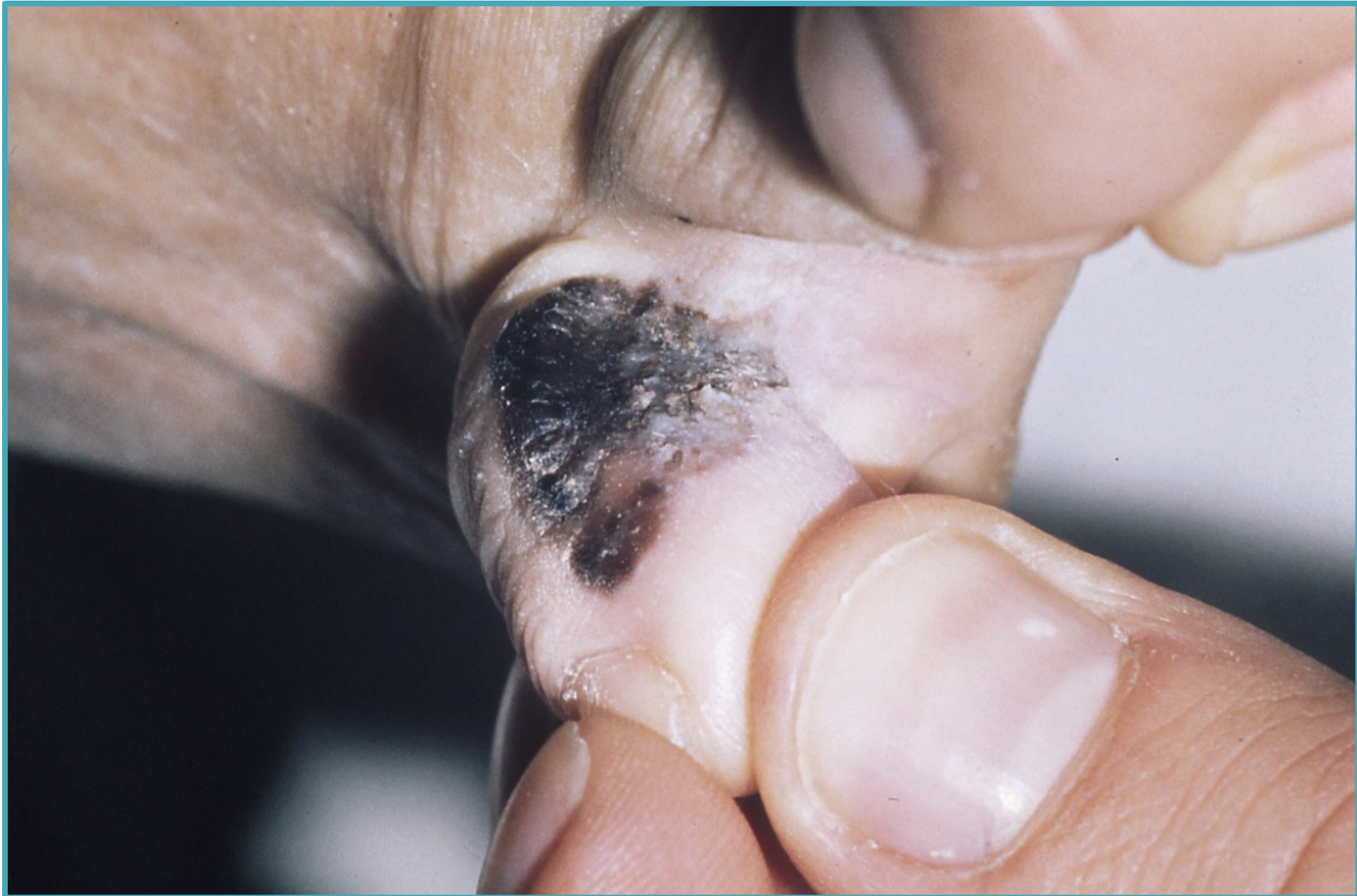

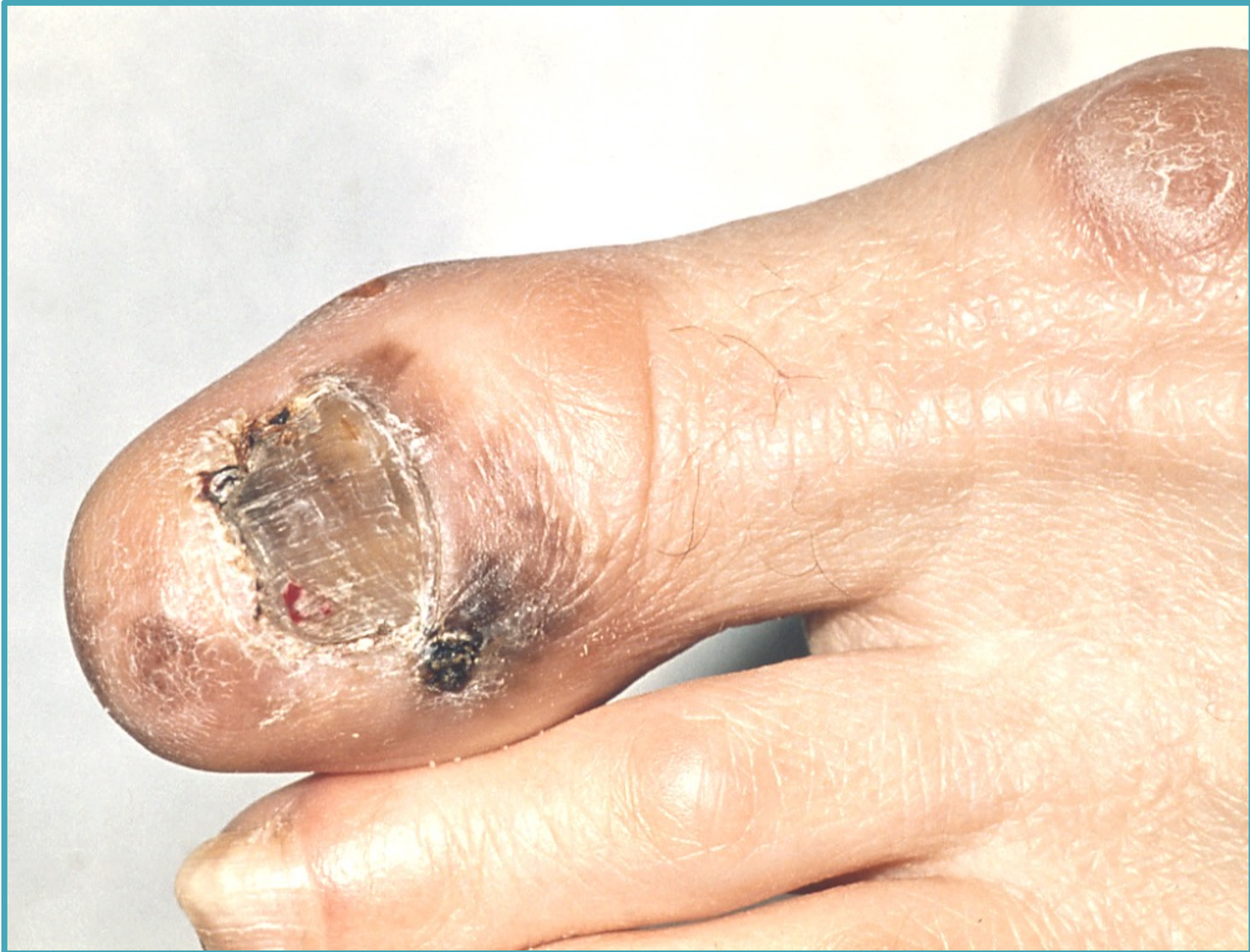Lentigo maligna melanoom: 5%

Acrolentigineus melanoom

- > <5% van de melanomen
- > Voorkeurs locaties
 - ✓Handen
 - ✓Voeten
 - ✓Onder nagels
- > Oppervlakkige groei
- > Mogelijk invasief
 - ✓Verhevenheden, ulceratie of >5mm

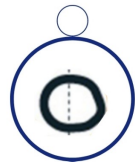





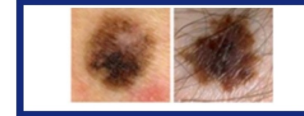Groeiende moedervlek	Een moedervlek hoort op volwassen leeftijd niet meer te groeien. Met name asymmetrische groei kan op kwaadaardigheid wijzen. Als de moedervlek groter dan 5 millimeter doorsnede is dan is dit een ongunstige verandering. Een moedervlek die altijd al 5 millimeter of meer was en niet verandert kan geen kwaad
Een asymmetrische moedervlek (niet rond of ovaal)	Asymmetrische in een moedervlek kan op een ongunstige verandering wijzen
Nieuw ontstane moedervlek (deze stip is 5 millimeter in doorsnede)	Een nieuw ontstane moedervlek op volwassen leeftijd mag niet veel groter groeien dan 5 millimeter. Bij jongeren (tot 25-30 jaar) is het ontstaan van nieuwe moedervlekken acceptabel.
Kleurverandering van een moedervlek (hetzij donkerder, hetzij bleker)	Een moedervlek hoort op volwassen leeftijd geen enkele verandering te tonen.
Jeukende of bloedende moedervlek (geldt ook voor steken)	Een moedervlek hoort op volwassen leeftijd op geen enkele manier op te vallen.
Plekje met korstje, dat niet over gaat	Een plekje heeft waarop steeds weer een korstje komt, kan dat wijzen op huidkanker bij iemand op middelbare leeftijd. Huidkanker komt vooral voor op huid die regelmatig in de zon is geweest.
Een langzaam groeiend rood bultje	Een plekje dat steeds groter wordt kan wijzen op huidkanker. Huidkanker komt vooral voor op huid die regelmatig verbrand is.
Een eczeemachtig plekje dat niet reageert op een eczeembehandeling	Een plekje dat lijkt op eczeem bij iemand die nooit eczeem heeft gehad is verdacht voor huidkanker. Huidkanker komt vooral voor op huid die regelmatig verbrand is.
Zweertje dat niet geneest	Een zweertje heeft dat niet geneest, kan dat wijzen op een huidkanker. Huidkanker komt vooral voor op een huid die regelmatig in de zon is geweest en komt voor op middelbare leeftijd
Snelgroeiend bol gezwel/"wildvlees"	Een zeldzame vorm van melanoom kan in 4-6 maanden een opbollend, rond gezwel worden, rood, bruin of bijna zwart van kleur. Het bloedt gemakkelijk. Deze vorm komt het meest voor bij mannen op oudere leeftijd. Dit is de enige vorm van huidkanker die haast heeft!

ABCDE



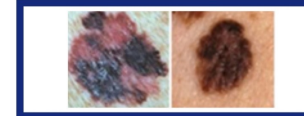Asymmetrie

De twee helften van een moedervlek zijn anders van vorm



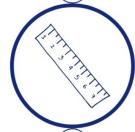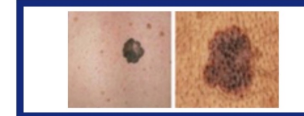Boord

De randen zijn onregelmatig, onscherp en soms rafelig



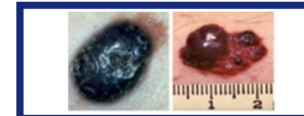
Cleur

Vlekkerige kleur, verschillende kleuren blauw, zwart of rood



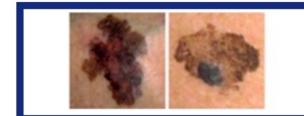Diameter

Moedervlek groter dan 5 mm

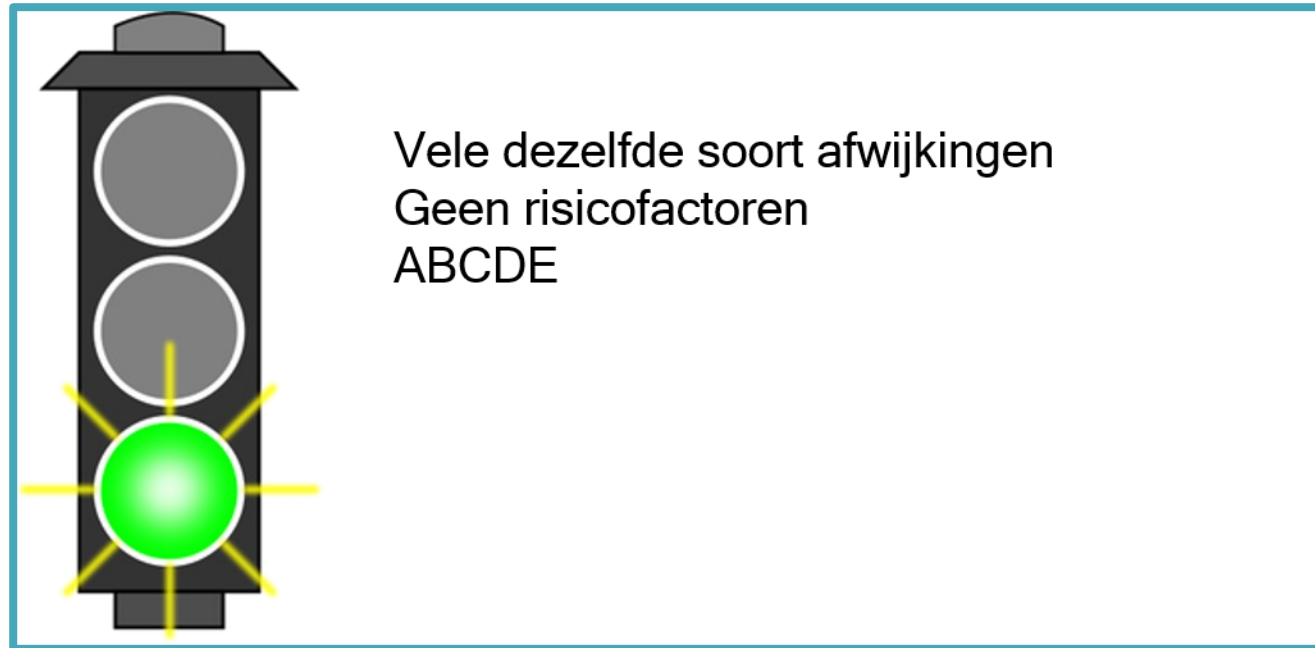


Evolutie

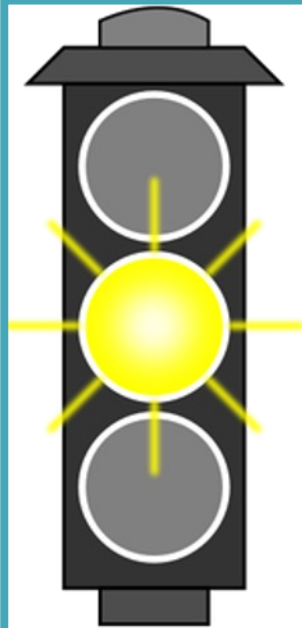
Veranderingen



Stoplichtenkaart



Stoplichtenkaart



Groeiende moedervlek

Een asymmetrische moedervlek (niet rond of ovaal)

Nieuw ontstane moedervlek (deze stip is groter dan 5 mm)

Kleurveranderingen van een moedervlek (hetzij donkerder, hetzij bleker)

Jeukende of bloedende moedervlek (geldt ook voor steken)

Plekje met een korstje, dat niet over gaat

Een langzaam groeiend bultje

Een eczeemplekje dat niet reageert op een eczeembehandeling

Zweertje dat niet geneest

Snelgroeiende bol gezwel/"wild vlees"

Stoplichtenkaart

